

Despite early treatment of methylmalonic acid even without waiting for tests result, the patient died.

Chronic renal disease is a life-threatening complication of MMA and finally leads to dialysis or kidney transplantation. Renal impairment most occurs in patients with *mut* (0) and *cblB* mutation.<sup>5</sup> The mechanism of renal injury in MMA is still unknown. Proximal tubular disorder is a main pathogenic mechanism of MMA-associated kidney disease.<sup>6</sup> A recent case study has reported 2 cases of MMA associated with hemolytic uremic syndrome (HUS) association which revealed that probable pathogenesis of thrombotic microangiopathy could be related to the increase of plasma methylmalonic acid and homocysteine levels.<sup>7</sup>

In the current study, the two mentioned patients had MMA that confirmed with assessment of urine organic acid and acylcarnitine profile. They had just renal involvement that their symptom and signs were started during infancy that was refractory to all of the treatment and despite early treatment in the one of them, they died.

In summary, in each case with hematuria, proteinuria, nephrotic syndrome, unexplained hypertension or renal failure of unknown origin especially in pediatric patients, metabolic screening and urinary organic acid analysis should be carried out as soon as possible.

## REFERENCES

1. Walter JH, Michalski A, Wilson WM, Leonard JV, Barratt TM, Dillon MJ. Chronic renal failure in methylmalonic acidemia. *Eur J Pediatr*. 1989;148:344-8.
2. Matsui SM, Mahoney MJ, Rosenberg LE. The natural history of the inherited methylmalonic acidemias. *N Engl J Med*. 1983;308:857-61.
3. Nicolaides P, Leonard J, Surtees R. Neurological outcome of methylmalonic acidemia. *Arch Dis Child*. 1998;78:508-12.
4. Baumgartner MR, Horster F, Dionisi-Vici C, Haliloglu G, Karall D, Chapman KA, et al. Proposed guidelines for the diagnosis and management of methylmalonic and propionic acidemia. *Orphanet J Rare Dis*. 2014;9:130.
5. Horster F, Baumgartner MR, Viardot C, Suormala T, Burgard P, Fowler B, et al. Long-term outcome in methylmalonic acidurias is influenced by the underlying defect (*mut0*, *mut-*, *cblA*, *cblB*). *Pediatr Res*. 2007;62:225-30.
6. Manoli I, Sysol JR, Li L, Houillier P, Garone C, Wang C, et al. Targeting proximal tubule mitochondrial dysfunction attenuates the renal disease of methylmalonic acidemia. *Proc Natl Acad Sci U S A*. 2013;110:13552-7.
7. Mesa-Medina O, Ruiz-Pons M, Garcia-Nieto V, Leon-Gonzalez J, Lopez-Mendoza S, Solis-Reyes C. Methylmalonic acidemia with homocystinuria. A very rare cause of kidney failure in the neonatal period. *Nefrologia*. 2014;34:539-40.

Bahareh Yaghmaei<sup>a</sup>, Parastoo Rostami<sup>a,\*</sup>,  
Farnaz Najmi Varzaneh<sup>b,c</sup>, Behdad Gharib<sup>a</sup>,  
Behnaz Bazargani<sup>a</sup>, Nima Rezaei<sup>b,c,d</sup>

<sup>a</sup> Department of Pediatrics, Children's Medical Center, Tehran University of Medical Sciences, Tehran, Iran

<sup>b</sup> Research Center for Immunodeficiencies, Children's Medical Center, Tehran, Iran

<sup>c</sup> Department of Immunology, School of Medicine, Tehran University of Medical Sciences, Tehran, Iran

<sup>d</sup> Universal Scientific Education and Research Network (USERN), Tehran, Iran

\* Corresponding author.

E-mail address: [drp\\_rostami@yahoo.com](mailto:drp_rostami@yahoo.com) (P. Rostami).

<http://dx.doi.org/10.1016/j.nefro.2015.08.003>

0211-6995/© 2015 Sociedad Española de Nefrología. Published by Elsevier España, S.L.U. This is an open access article under the CC BY-NC-ND license (<http://creativecommons.org/licenses/by-nc-nd/4.0/>).

# Glomerulonefritis necrosante en el síndrome por consumo de cocaína y levamisol

## Necrotising glomerulonephritis in levamisole-contaminated cocaine use

Sr. Director:

España es el país con mayor incidencia de consumo de cocaína en adultos<sup>1,2</sup>, y en la última década se han incrementado las partidas de cocaína adulteradas con levamisol<sup>2,3</sup>. En relación con la toma de cocaína/levamisol (C/L) se describe un síndrome diferenciado por: 1) lesiones cutáneas purpúricas, necróticas o equimóticas, en tronco, extremidades y lóbulo de las orejas; el sustrato histológico es una vasculitis

leucocitoclástica o una vasculopatía trombótica; 2) leucopenia y neutropenia, y 3) positividad de distintos parámetros inmunológicos<sup>2,3</sup> (tabla 1). La nefropatía por C/L se halla apenas documentada.

Describimos el caso de un paciente que desarrolló una glomerulonefritis necrosante, con insuficiencia renal y síndrome nefrótico, asociada al consumo de C/L. Hasta donde sabemos esta sería la primera publicación con biopsia renal en nuestro país.

**Tabla 1 – Características clínicas y serológicas del síndrome por consumo de cocaína/levamisol****Afectación cutánea<sup>a</sup>:**

Púrpura retiforme y necrosis cutánea (AP: vasculitis leucocitoclástica o microangiopatía trombótica)  
Localización típica en lóbulos y pabellones auriculares.  
También en extremidades, tronco y flancos

**Afectación músculo-esquelética:** artralgias<sup>a</sup> y/o artritis<sup>a</sup>, mialgias  
Leucopenia, neutropenia y/o agranulocitosis

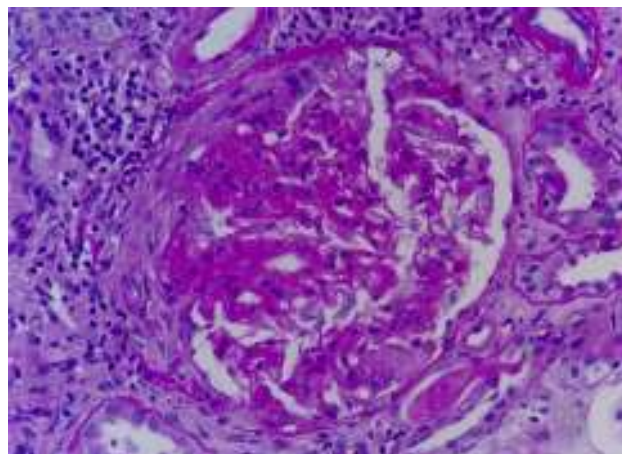
**Alteración serológica:** coexistencia de múltiples autoanticuerpos:  
Doble positividad para ANCA; discordancia entre el patrón de inmunofluorescencia y los anticuerpos por ELISA; ANCA atípicos  
ACL, AL, ANA, anti-DNA, hipocomplementemia

ACL: anticuerpos anticardiolipina; AL: anticoagulante lúpico; AP: estudio anatomopatológico.

<sup>a</sup> Según las series pueden ser las manifestaciones más frecuentes.

Se trata de un varón de 47 años, remitido para estudio de insuficiencia renal y síndrome nefrótico. Dos años antes presentó lesiones cutáneas autolimitadas en flanco derecho y lóbulos de orejas, y en los análisis se comprobó neutropenia, positividad de ANA y ANCA (MPO y PR3). En el ingreso actual refiere nicturia desde hacía unos meses, coluria y edemas intermitentes, así como artralgias en hombro, codo y rodilla izquierdas. Niega consumo de tabaco, tóxicos o medicación alguna. Exploración física: afebril, con presión arterial 120/70 mmHg, resto de parámetros dentro de la normalidad. Analítica: hemoglobina 9,2 g/dl, leucocitos 3.190  $\mu$ l (neutrófilos 54,6%), plaquetas 248.000  $\mu$ l, APTT prolongado (41,7 min), Cr 2,66 mg/dl, albúmina 2,9 g/dl, triglicéridos 336 mg/dl, colesterol 207 mg/dl, CK 167 U/l; factor reumatoide, C3-C4, electroforesis del suero y hormonas tiroideas negativos/normales. Anticuerpos antinucleares positivos a 1/160, anti-DNA negativos, anticoagulante lúpico positivo, anticuerpos anticardiolipinas IgG negativo, IgM 18,8 MPL/ml (positivo > 18 MPL/ml), crioglobulinas negativas, c-ANCA negativo, p-ANCA positivo, MPO 17 UI/ml (positivo > 10), PR3 35 UI/ml (positivo > 3). El HLA B27 negativo. Serología para virus de la hepatitis B, C y VIH negativa; citomegalovirus, virus de Epstein-Barr y parvovirus B19 exposición previa. Radiografía de tórax, ecocardiografía y TAC abdominopélvico anodinos. Determinación de tóxicos en orina positiva para cocaína. Sedimento con 60-100 hematíes por campo con 20-30% de dismórficos, 6-12 leucocitos por campo, cultivo negativo, proteinuria 7.680 mg/24 h con patrón glomerular no selectivo. Reinterrogado el paciente reconoce consumo de cocaína inhalada en los meses previos. La biopsia renal comprende 27 glomérulos; 3 con cambios isquémicos, uno con una semiluna fibrosa y el resto con necrosis segmentaria del penacho capilar (fig. 1); inmunofluorescencia no significativa. Se administran metilprednisolona (1,5 g iv), ciclofosfamida (750 mg iv) y prednisona oral 60 mg/día, en pauta descendente. Al mes, la creatinina es de 1,31 mg/dl.

El porcentaje de muestras de cocaína contaminada con levamisol era de un 80%, en 2011, en EE.UU.<sup>2</sup>, y de un 48%, entre agosto y diciembre de 2009, en España<sup>4</sup>. Parece que la cocaína se corta con levamisol, porque este es un polvo barato, de similares características organolépticas que la cocaína, y aumentaría sus efectos dopaminérgicos y simpaticomiméticos<sup>1,5</sup>.

**Figura 1 – Glomérulo con necrosis fibrinoide segmentaria y semiluna fibrosa (PAS x40).**

El levamisol es un agente antihelmíntico, utilizado como inmunomodulador en humanos hasta 2000. Favorece manifestaciones inmunológicas por diversos mecanismos: 1) facilita las acciones de macrófagos, linfocitos B y T, así como la quimiotaxis de los neutrófilos; 2) alteraría la tolerancia inmunológica, y 3) toxicidad directa sobre neutrófilos y células endoteliales<sup>1,6</sup>. La cocaína *per se* también puede producir fenómenos inmunológicos, por tanto es posible que la cocaína y el levamisol se potencien. Un patrón inmunológico abigarrado o discordante puede ser una clave diagnóstica<sup>1</sup>; se describen ANCA, ANA, anticoagulante lúpico y anticuerpos anticardiolipinas IgM; más raro es la presencia de anti-DNA y la hipocomplementemia<sup>1,3,6,7</sup>. Respecto a los ANCA puede verse positividad tanto de MPO como de PR3, y discordancia entre el patrón por inmunofluorescencia y el ELISA<sup>1,6</sup>, tal y como observamos en este caso.

El levamisol es difícil de detectar en la orina por su vida media corta<sup>2</sup>; no obstante, el consumo demostrado de cocaína más las alteraciones clínicas y analíticas características son suficientes para diagnosticar síndrome por C/L<sup>3</sup>.

Según las series, tanto las manifestaciones cutáneas y/o articulares —artritis o artralgias—, presentes en nuestro paciente, son muy frecuentes. La neutropenia también es común, se ha indicado una susceptibilidad genética por la positividad para el antígeno HLA-B27 en ciertos casos<sup>1,3</sup>, y suele mejorar al interrumpir la droga<sup>2</sup>. Las manifestaciones nefrológicas por C/L son las alteraciones urinarias asintomáticas, síndrome nefrótico e insuficiencia renal aguda<sup>5,7,8</sup>. Aunque son pocos los casos biopsiados, la glomerulonefritis necrosante extracapilar paucimune es el patrón histológico más frecuente<sup>6-9</sup>, acompañada o no de hemorragia pulmonar<sup>8</sup>. La abstinencia de C/L es el elemento fundamental del tratamiento y, además, se han empleado diversos inmunosupresores<sup>8,9</sup>. La evolución no es siempre buena y pueden requerir diálisis de mantenimiento<sup>8</sup>.

Cabría alertar a la clase médica de la posible aparición del síndrome por consumo de C/L, sobre todo ante la presencia de neutropenia y múltiples fenómenos autoinmunes. Dado que el uso de cocaína es ilegal y los enfermos tienden a negarlo, es

importante mantener un alto grado de sospecha clínica para alcanzar el diagnóstico.

#### BIBLIOGRAFÍA

1. Khan TA, Cuchacovich R, Espinoza LR, Lata S, Patel NJ, García-Valladares I, et al. Vasculopathy, hematological, and immune abnormalities associated with levamisole-contaminated cocaine use. *Semin Arthritis Rheum*. 2011;41:445-54.
2. Espinoza LR, Pérez Alamino R. Cocaine-induced vasculitis: Clinical and immunological spectrum. *Curr Rheumatol Rep*. 2012;14:532-8.
3. Gross RL, Brucker J, Bahce-Altuntas A, Abadi MA, Lipoff J, Kotlyar D, et al. A novel cutaneous vasculitis syndrome induced by levamisole-contaminated cocaine. *Clin Rheumatol*. 2011;30:1385-92.
4. Ventura Vilamala M, Caudevilla Gáligo F, Vidal Giné C, Grupo de Investigadores SELECTO. Cocaína adulterada con Levamisol: posibles implicaciones clínicas. *Med Clin (Barc)*. 2011;136:365-8.
5. Álvarez Díaz H, Mariño Callejo AI, García Rodríguez JF, Rodríguez Pazos L, Gómez Buela I, Bermejo Barrera AM. ANCA-positive vasculitis induced by levamisole-adulterated cocaine and nephrotic syndrome: The kidney as an unusual target. *Am J Case Rep*. 2013;14:557-61.
6. Graf J. Rheumatic manifestations of cocaine use. *Curr Opin Rheumatol*. 2013;25:50-5.
7. McGrath MM, Isakova T, Rennke HG, Mottola AM, Laliberte KA, Niles JL. Contaminated cocaine and antineutrophil cytoplasmic antibody-associated disease. *Clin J Am Soc Nephrol*. 2011;6:2799-805.
8. Carlson AQ, Tuot DS, Jen KY, Butcher B, Graf J, Sam R, et al. Pauci-immune glomerulonephritis in individuals with disease associated with levamisole-adulterated cocaine: A series of 4 cases. *Medicine (Baltimore)*. 2014;93:290-7.
9. Gulati S, Donato AA. Lupus anticoagulant and ANCA associated thrombotic vasculopathy due to cocaine contaminated with levamisole: A case report and review of the literature. *J Thromb Thrombolysis*. 2012;34:7-10.

Ana Esther Sirvent<sup>a,\*</sup>, Ricardo Enríquez<sup>a</sup>, Encarnación Andrada<sup>b</sup>, María Sánchez<sup>a</sup>, Isabel Millán<sup>a</sup> y César González<sup>a</sup>

<sup>a</sup> Servicio de Nefrología, Hospital General Universitario de Elche, Elche, Alicante, España

<sup>b</sup> Servicio de Anatomía Patológica, Hospital General Universitario de Elche, Elche, Alicante, España

\* Autor para correspondencia.

Correo electrónico: [nefro\\_elx@gva.es](mailto:nefro_elx@gva.es) (A.E. Sirvent).

<http://dx.doi.org/10.1016/j.nefro.2015.10.008>

0211-6995/© 2015 Sociedad Española de Nefrología. Publicado por Elsevier España, S.L.U. Este es un artículo Open Access bajo la licencia CC BY-NC-ND (<http://creativecommons.org/licenses/by-nc-nd/4.0/>).

## Poliangeítis microscópica en paciente con cirrosis biliar primaria. Complicaciones del tratamiento

### Microscopic polyangiitis in a patient with primary biliary cirrhosis: Treatment complications

Sr. Director:

Mujer de 70 años, con antecedentes de cirrosis biliar primaria diagnosticada 18 meses antes, en tratamiento con ácido ursodesoxicólico 600 mg/día. Sin antecedentes de hipertensión arterial o diabetes mellitus, ni nefrológicos conocidos. Ingresa en el servicio de nefrología por deterioro agudo de la función renal (creatinina: 4,12 mg/dl y urea: 122 mg/dl). Refiere síndrome constitucional, de varios meses de evolución. Conserva diuresis, y tanto las constantes vitales (presión arterial [PA]: 125/75 mmHg) como la exploración física son normales.

Destaca anemia (Hb 10,3 g/dl) normocítica normocrómica que requiere inicio de tratamiento con eritropoyetina. Proteinuria de 0,840 g/día con cilindros granulosos en el sedimento, y microhematuria +++. Se objetivan p-ANCA positivos a título de 29,1 UI/ml, así como anticuerpos antimitocondriales

positivos, en niveles estables, dada su cirrosis biliar ya conocida. Ante el fracaso renal agudo con autoinmunidad positiva para p-ANCA se realiza biopsia renal, que resulta compatible con glomerulonefritis proliferativa extracapilar difusa con semilunas celulares en el 75% de los glomérulos. Se diagnostica de insuficiencia renal rápidamente progresiva secundaria a glomerulonefritis proliferativa extracapilar difusa tipo III o pauciinmune, compatible con poliangeítis microscópica (PAM). Se indica tratamiento con corticoides y ciclofosfamida oral (1,5 mg/kg/día). Buena respuesta al tratamiento con discreta mejoría renal hasta una creatinina de 3,63 mg/dl al alta hospitalaria.

Durante el seguimiento posterior en consulta de nefrología, la paciente se encuentra asintomática manteniendo buen control de la PA. Las cifras de creatinina mejoran (1,56 mg/dl), disminuye el título de p-ANCA (8,5 UI/ml), disminuye la