

Esclerosis peritoneal encapsulante: revisión de 3 casos

Encapsulating peritoneal sclerosis: A review of 3 cases

Carmen Merino Bueno*, Laura del Rio García, J. Joaquín Bande Fernández, Raúl García, Carlos Hidalgo Ordoñez, Carmen Rodríguez-Suárez y J. Emilio Sánchez-Álvarez

Servicio de Nefrología, Hospital Universitario Central de Asturias, Oviedo, Asturias, España

Sr. Director:

La esclerosis peritoneal encapsulante (EPE) es una complicación poco frecuente, pero grave, que puede aparecer en los pacientes en diálisis peritoneal (DP). A continuación describimos los 3 casos diagnosticados en nuestro centro durante un periodo de 20 años:

Caso 1

Mujer con síndrome de Laurence-Moon-Biedl. Inició hemodiálisis (HD) a los 11 años. Recibió su primer trasplante renal al año siguiente, que fracasó por trombosis venosa del injerto. Fue derivada a DP por dificultades de acceso vascular 2 años después. Sufrió varias peritonitis e hiperparatiroidismo grave. Inicialmente, su peritoneo era medio-alto transportador. Tras 12 años en técnica, sufrió nueva peritonitis con infección de túnel y eventración peritoneal por el orificio del catéter. En la radiografías se apreció esclerosis y calcificación del peritoneo, comprimiendo vísceras abdominales. Se trató con antibióticos, retirada del catéter y transferencia a HD. Posteriormente, presentó isquemia aguda en miembro inferior derecho, por obstrucción femoropoplítea. La situación clínica de la paciente desestimó tratamiento quirúrgico y falleció poco después.

Caso 2

Varón diagnosticado de glomerulonefritis rápidamente progresiva con anticuerpos antimembrana basal glomerular, tratado con esteroides, ciclofosfamida y plasmaféresis sin resultados. Durante los 5 años que permaneció en DP sufrió 10 peritonitis, 8 por *Staphylococcus aureus*. La última fue por *Candida albicans*; por ello se retiró el catéter y se transfirió a HD.

Era un transportador medio-alto inicialmente, transformándose en alto transportador. Seis meses después presentó dolor abdominal y efecto masa en hipogastrio. En la TAC (fig. 1) apareció engrosamiento peritoneal, colección líquida pélvica con septos que englobaba asas, y una gran dilatación gástrica e intestinal. El paciente desestimó el tratamiento quirúrgico,

necesitó varios ingresos por oclusión intestinal, sufrió progresivo deterioro del estado general y falleció poco después.

Caso 3

Varón con hialinosis segmentaria focal sin respuesta a esteroides, ciclofosfamida y vincristina. Comenzó DP en 1990. Durante los siguientes 11 años recibió 3 trasplantes renales, con un tiempo total fuera de diálisis de 5 años. Fue paratiroidectomizado por hiperparatiroidismo grave.

El transporte peritoneal se mantuvo como medio-alto con tendencia al alza. Con el tiempo se redujo la ultrafiltración y aumentaron las necesidades osmóticas de las soluciones. Medimos CA-125 en efluente en diferentes momentos, encontrándose un progresivo descenso. Sufrió 12 peritonitis, todas por gérmenes Gram positivos. Se insistió al paciente de la necesidad de ser transferido a HD, circunstancia que trataba de evitar; finalmente inició HD en 2011.

Seis meses después, el paciente ingresó por dolor y distensión abdominal. Una TAC abdominal (fig. 2A) evidenció dilatación gástrica y duodenal con líquido libre loculado, y asas edematosas. Se obtuvo una biopsia del peritoneo: proliferación de pequeños vasos, celularidad inflamatoria y fibrosis (fig. 2B). Se diagnosticó de EPE, comenzando tratamiento con prednisona y tamoxifeno. Tras 6 meses la colección había disminuido de tamaño, no observándose dilatación de asas. El paciente no sufrió más complicaciones. Se encuentra en HD y continúa tratamiento con tamoxifeno.

Discusión

La incidencia de EPE en nuestra Unidad es del 0.47%, menor que otras series que la sitúan entre 0.7–7.3%¹⁻³. Es una complicación infrecuente pero grave, con una elevada mortalidad (dos de nuestros pacientes fallecieron). Su patogenia no está aclarada, postulándose que la inflamación constante del peritoneo en contacto con glucosa y los productos de degradación de la glucosa, aumentan la permeabilidad peritoneal a sustancias como la fibrina, promoviendo fibrosis; además, cuando existe un segundo estímulo como las peritonitis, cirugía

* Autor para correspondencia.

Correos electrónicos: jesastur@hotmail.com, jesastur@hotmail.com (C. Merino Bueno).

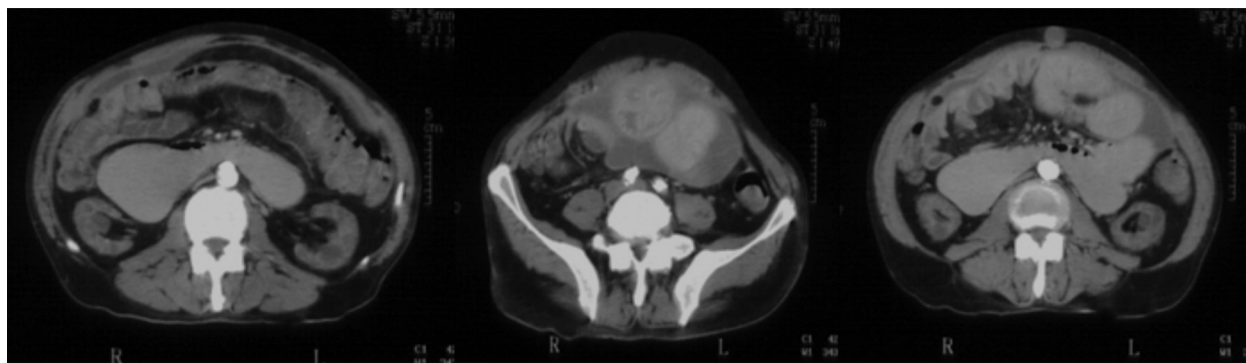


Figura 1 – Imagen de la TAC: engrosamiento peritoneal, asociada a una colección líquida pélvica con septos en su interior con niveles hidroaéreos.

abdominal, bioincompatibilidad de las soluciones, o el largo tiempo en DP⁴⁻⁷ entre otras, se acelera el proceso o se desencadena la EPE.² Algunos de ellos han estado claramente implicados en el desarrollo de EPE en nuestros pacientes.

Finalmente, tanto el cese de los lavados y la acumulación de factores profibróticos⁸ como el uso de anticalcineurínicos, condicionan incremento en la formación de fibrosis.⁹

La clínica de la EPE consiste en síntomas y signos de obstrucción intestinal.¹⁰ En la radiología se observa la imagen del “cocoon” (atrapamiento de asas por la fibrosis), adherencias, niveles hidroaéreos y calcificaciones peritoneales. El

diagnóstico definitivo es histológico: pérdida del mesotelio y engrosamiento del peritoneo con abundante fibrina, infiltrado inflamatorio, angiogénesis capilar y calcificación.¹⁰

No disponemos de marcadores bioquímicos ni pruebas radiológicas que permitan identificar a los pacientes con riesgo de EPE. Se ha sugerido que niveles bajos de CA-125 y elevados de IL-6 en el efluente peritoneal pudieran predecir su desarrollo.¹¹ En nuestro tercer paciente vimos un descenso progresivo durante su paso por DP.

La prevención es el pilar básico del tratamiento, con un tratamiento enérgico y precoz de las peritonitis, el uso de

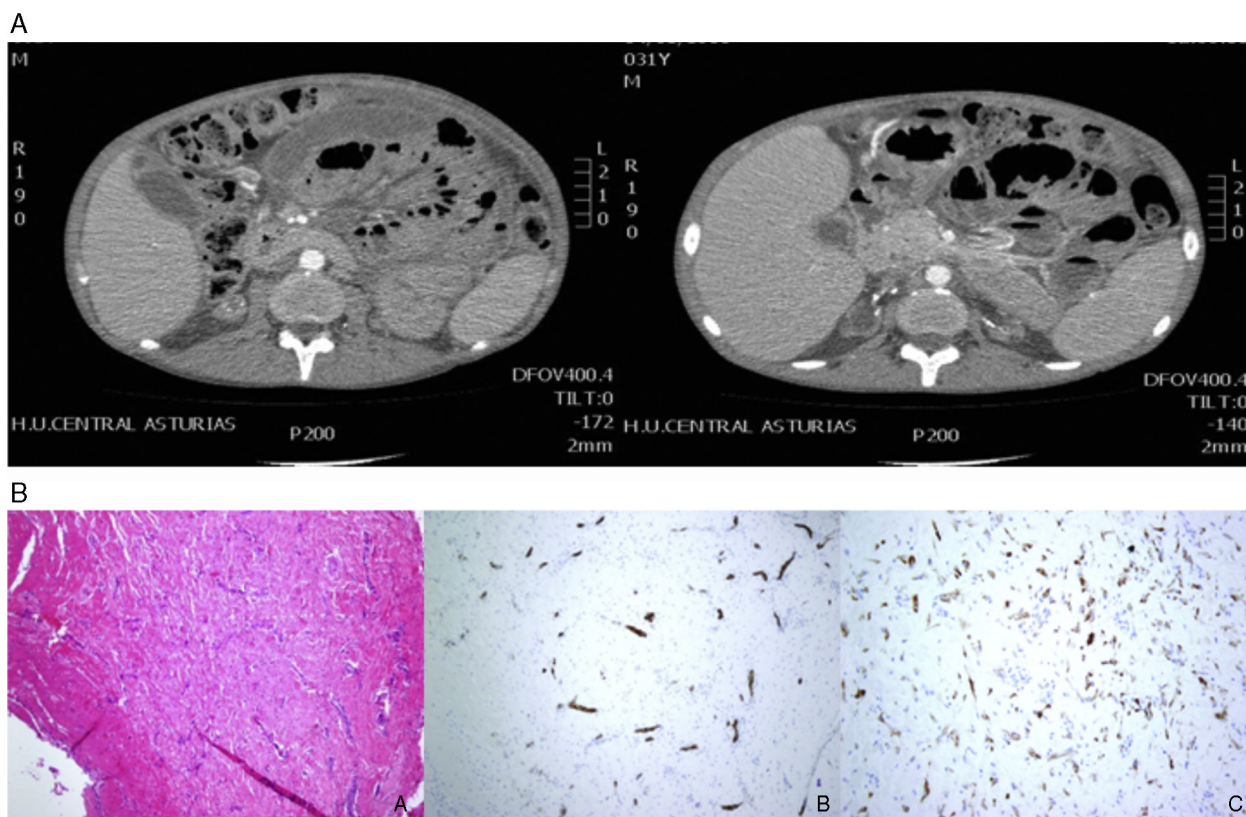


Figura 2 – A) Imagen de la TAC: dilatación gástrica y duodenal con importante cantidad de líquido libre loculado intraabdominal, con desplazamiento de asas de intestino delgado. B) Biopsia peritoneal; tinción con hematoxilina-eosina y técnicas de inmunohistoquímica.

soluciones biocompatibles y la detección precoz. Para controlar la inflamación se usan inmunosupresores, fundamentalmente corticoides y tamoxifeno, por su acción antifibrótica. En fases avanzadas, la cirugía, libera las adherencias y desbrida las asas encapsuladas, aunque si bien revierte la obstrucción intestinal, no detiene el deterioro del peritoneo.⁴

BIBLIOGRAFÍA

1. Rottembourg J, Issad B, Langlois P, Tranbaloc R, Adamou A, DeGroc F, et al. Loss of ultrafiltration and sclerosing encapsulating peritonitis during CAPD: Evaluation of the potential risk factors. *Adv Perit Dial.* 1985;1:109-17.
2. Nomoto Y, Kawaguchi Y, Kubo H, Hirano H, Sakai S, Kurokawa K. Sclerosing encapsulating peritonitis in patients undergoing continuous ambulatory peritoneal dialysis: A report of the Japanese Sclerosing Encapsulating Peritonitis Study Group. *Am J Kidney Dis.* 1996;28:420-7.
3. Rigby RJ, Hawley CM. Sclerosing peritonitis: The experience in Australia. *Nephrol Dial Transplant.* 1998;13:154-9.
4. Kawanishi H, Kawaguchi Y, Fukui H, Hara S, Imada A, Kubo H, et al. Encapsulating peritoneal sclerosis in Japan: A prospective, controlled, multicenter study. *Am J Kidney Dis.* 2004;44:729-37.
5. Afthentopoulos IE, Passadakis P, Oreopoulos DG, Bargman J. Sclerosing peritonitis in continuous ambulatory peritoneal dialysis patients: One center's experience and review of the literature. *Adv Ren Replace Ther.* 1998;5:157-67.
6. Moriishi M, Kawanishi H, Tsuchiya S. Impact on peritoneal membrane of use of icodextrin-based dialysis solution in peritoneal dialysis patients. *Adv Perit Dial.* 2006;22:24-8.
7. Habib AM, Preston E, Davenport A. Risk factors for developing encapsulating peritoneal sclerosis in the icodextrin era of peritoneal dialysis prescription. *Nephrol Dial Transplant.* 2010;25:1633-8.
8. Korte MR, Habbid SM, Lingsmac H, Weimar W, Betjes MG. Posttransplantation encapsulating peritoneal sclerosis contributes significantly to mortality after kidney transplantation. *Am J Transplant.* 2011;11:599-605.
9. Khanna A, Plummer M, Bromberek C, Bresnahan B, Hariharan S. Expression of TGF-beta and fibrogenic genes in transplant recipients with tacrolimus and cyclosporine nephrotoxicity. *Kidney Int.* 2002;62:2257-63.
10. Nakamoto H. Encapsulating peritoneal sclerosis: A clinician's approach to diagnosis and medical treatment. *Perit Dial Int.* 2005;25 Suppl 4:S30-6.
11. Sampimon DE, Korte M, Barreto D, Vlijm A, de Waart R, Struijk DG, et al. Early diagnostic Markers for encapsulating peritoneal sclerosis: a case-control study. *Perit Dial Int.* 2010;30:163-9.

<http://dx.doi.org/10.1016/j.nefro.2015.09.012>

0211-6995 © 2015 Sociedad Española de Nefrología. Publicado por Elsevier España, S.L.U. Este es un artículo Open Access bajo la licencia CC BY-NC-ND (<http://creativecommons.org/licenses/by-nc-nd/4.0/>).