

un tratamiento precoz adecuado que mejore el pronóstico de nuestros pacientes y nos marque la pauta en los casos de mala evolución (figs. 1 y 2).

BIBLIOGRAFÍA

1. Wen YK, Chen ML. The spectrum of acute renal failure in IgA nephropathy. *Renal Failure*. 2010;32:428-33.
2. Castellano I, Covarsí A, Novillo R, et al. (2002). con diabetes mellitus tipo II, XXII.
3. Yoshikawa Y, Truong LD, Mattioli CA, Ordonez NG, Balsaver AM. Membranous glomerulonephritis in diabetic patients: A study of 15 cases and review of the literature. *Mod Pathol*. 1990;3:36-42.
4. Hory B, Chaillet R, Pérol C. Chronic terminal renal failure: An unusual outcome of acute tubulointerstitial nephritis. *Nephrologie*. 1987;8:237-41.
5. González E, Gutiérrez E, Galeano C, Chevia C, de Sequera P, Bernis C, Grupo Madrileño de Nefritis Intersticiales. Early steroid treatment improves renal function recovery in patients with drug-induced acute interstitial nephritis. *Kidney Int*. 2008;73:940-6.

***Mycobacterium fortuitum* como causa de infección del orificio del catéter de diálisis peritoneal. Caso clínico y revisión de la literatura**

***Mycobacterium fortuitum* as a cause of peritoneal dialysis catheter port infection. A clinical case and a review of the literature**

Sr. Director:

Una de las complicaciones más frecuentes e importantes en pacientes con diálisis peritoneal son las infecciones relacionadas con el catéter. La infección del orificio de salida se caracteriza por la presencia de exudado purulento, con o sin eritema, en la unión entre el catéter y la piel. Los principales patógenos implicados son los estafilococos y las bacterias Gram-negativas, siendo las micobacterias atípicas de crecimiento rápido (MACR) una causa muy rara.

Presentamos el caso de un paciente pediátrico con infección del orificio de salida del catéter peritoneal por *Mycobacterium fortuitum*, y realizamos una revisión de la literatura.

Niño de 4 años en diálisis peritoneal continúa ambulatoria (DPCA) desde hace 4 meses. Consulta por presentar el orificio del catéter peritoneal eritematoso y con leve exudado sin mejoría tras 7 días de mupirocina tópica. Tras recoger cultivo se inicia tratamiento tópico con ciprofloxacino. A los 6 días persiste su estado eritematoso, aparece supuración color chocolate, y se objetiva un granuloma (fig. 1). Se encuentra afebril y clínicamente asintomático. La analítica sanguínea no muestra elevación de reactantes de fase aguda, y la citoquímica del líquido peritoneal es normal. El cultivo previo es positivo para MACR. Se inicia tratamiento con ciprofloxacino y amikacina intraperitoneal, y lavados del orificio con Betadine®. Posteriormente se tipifica como *Mycobacterium fortuitum* sensible a ambos fármacos. Se mantiene el tratamiento durante

8 semanas negativizándose el cultivo, pero presenta lenta mejoría del aspecto del orificio (fig. 1) por lo que, pese a mantenerse asintomático, y sin evidencia analítica de peritonitis, se decide sustituir el catéter Tenckhoff. El paciente continuó con DPCA sin presentar problemas de ultrafiltración. Previamente a este episodio no había presentado ningún cuadro infeccioso ni había recibido tratamiento antibiótico sistémico.

En los últimos años se ha observado un aumento en la incidencia de infecciones causadas por MACR, un grupo ampliamente distribuido en la naturaleza que puede sobrevivir en ausencia de nutrientes y en un amplio margen de temperaturas. Las MACR predominantes en las infecciones humanas son: *M. fortuitum*, *M. chelonae*, *M. mucogenicum*, *M. abscessus* y *M. marinum*¹, siendo las 2 primeras las más frecuentes como causa de infección con relación al catéter de diálisis peritoneal.

En la literatura hemos encontrado 23 casos, publicados entre 1990-2011 correspondientes a 10 artículos en lengua inglesa o española, que presentaron una infección del orificio de salida del catéter peritoneal por MACR²⁻¹¹, uno de ellos pediátrico². El microorganismo más frecuente, al igual que en nuestro caso (N=24), fue *M. fortuitum*, seguido de *M. chelonae* y *M. abscessus*. En un paciente la infección se asoció a peritonitis y en 4 a infección del trayecto subcutáneo (tabla 1).

Los factores predisponentes descritos son: inmunodepresión, peritonitis recurrente con múltiples ciclos antibióticos, cirugía, traumatismo accidental o la inyección.

La baciloscopía es el primer escalón diagnóstico, consiste en una tinción de auramina o Ziehl-Neelsen que

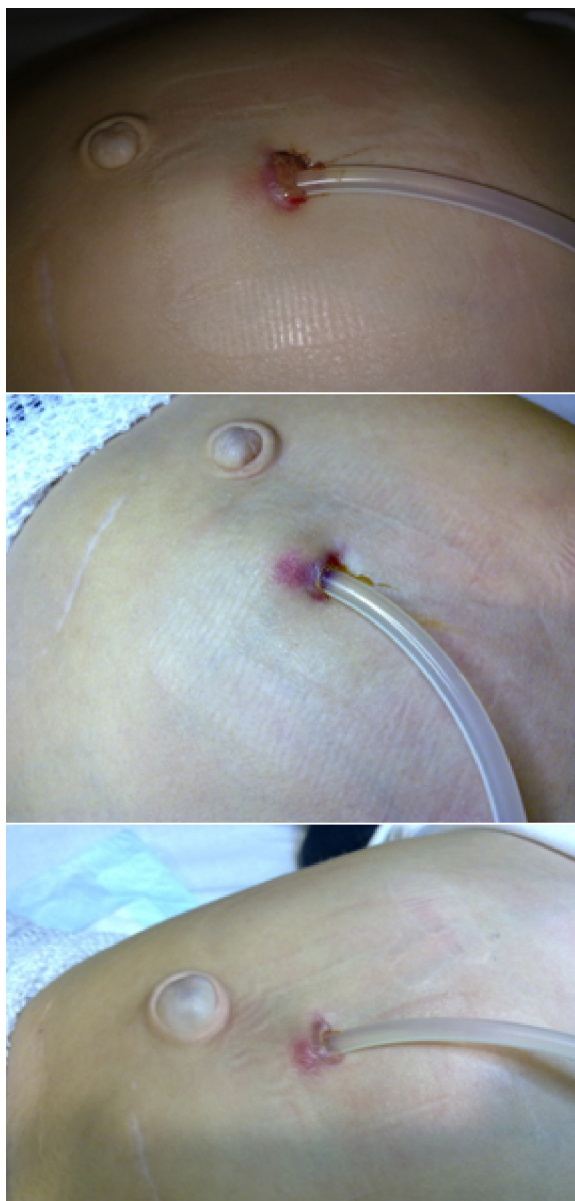


Figura 1 – Superior: orificio de catéter de diálisis peritoneal con aspecto eritematoso, aparición de un granuloma y supuración color chocolate. Centro: aspecto del orificio a las 2 semanas. Inferior: aspecto del orificio a las 6 semanas desde el inicio del tratamiento específico.

pone de manifiesto la característica ácido-alcohol resistencia de las micobacterias. Posteriormente se debe realizar un cultivo en 2 medios selectivos: uno sólido a base de huevo (Lowenstein-Jensen), y otro líquido de lectura automatizada (MGIT, MB/BacT, ESP). El crecimiento de colonias suele aparecer antes de 7 días. Su identificación se realiza mediante sistemas fenotípicos (pruebas bioquímicas) y sistemas genotípicos, mucho más rápidos y precisos, basados en el reconocimiento de secuencias de ADN específico de cada especie.

Las MACR son relativamente resistentes a los desinfectantes estándares, y capaces de formar biopelículas como

Tabla 1 – Características de los pacientes en diálisis peritoneal con infección del orificio de salida por micobacterias no tuberculosas de crecimiento rápido (N = 24)

Características	Número	Porcentaje
<i>Organismo</i>		
<i>M. fortuitum</i>	14	58,2
<i>M. chelonae</i>	5	20,8
<i>M. abscessus</i>	5	20,8
<i>Aspecto del orificio de salida (N = 16)</i>		
Drenaje purulento	16/16	100
Tejido de granulación	9/16	56,2
Absceso	5/16	31,2
<i>Asociado a peritonitis</i>		
	1	4,1
<i>Asociado a infección del túnel del catéter</i>		
	4	16,6
<i>Precisan sustitución del catéter</i>		
	16	66,7
<i>Cambio a HD (N = 23 pacientes)</i>		
Sí (temporal o permanente)	12/23	52,1
No	11/23	47,8

estrategia de supervivencia dificultando su erradicación. Por ello, en una gran proporción de casos, se requiere la retirada o el reemplazo del catéter peritoneal. En los casos revisados el catéter de diálisis se sustituyó globalmente en un 65,2%. Todos los casos asociados a peritonitis o infección del túnel, todos los correspondientes a infección por *M. abscessus*, y el 80% de los causados por *M. chelonae* precisaron su retirada. En más del 50% fue preciso el paso a hemodiálisis.

Debido a su gran variabilidad en cuanto a resistencias antibióticas es necesario realizar una correcta identificación a nivel de especie y estudios de sensibilidad *in vitro* a diversos fármacos para establecer un tratamiento adecuado. Actualmente la técnica de microdilución en caldo es la aconsejada para determinar su sensibilidad; estos últimos años se ha introducido la técnica comercial llamada *E-test*, más rápida y cuya correlación con el método de referencia es excelente. Una terapia empírica podría incluir un tratamiento combinado de aminoglucósidos (amikacina), macrólidos (claritromicina y azitromicina) y fluorquinolonas (aunque *M. chelonae* y *M. abscessus* pueden ser resistentes a estas últimas). La duración óptima de tratamiento no está definida. En los casos revisados osciló entre uno y 6 meses. Un caso se resolvió tras retirar la profilaxis tópica con gentamicina que aplicaba desde hacía 7 semanas, sin precisar tratamiento antibiótico¹⁰.

Conclusión

Ante infecciones del catéter o peritonitis con cultivos negativos debemos considerar las MACR para evitar retrasos en el diagnóstico y disminuir la morbilidad asociada. En una proporción considerable precisan de la sustitución o retirada del Tenckhoff y la conversión a hemodiálisis.

BIBLIOGRAFÍA

- García-Martos P, García-Agudo L. Infecciones por micobacterias de crecimiento rápido. *Enferm Infecc Microbiol Clin.* 2012;30:192-200.

2. Ellis EN, Schutze GE, Wheeler JG. Nontuberculous mycobacterial exit-site infection and abscess in a peritoneal dialysis patient. A case report and review of the literature. *Pediatr Nephrol* 2005;20:1016-1018.
3. White R, Abreo K, Flanagan F, Gadallah M, Krane K, el-Shahawy M, et al. Nontuberculous mycobacterial infections in continuous ambulatory peritoneal dialysis patients. *Am J Kidney Dis*. 1993;22:581-7.
4. Gehr TW, Walters BA. Catheter-related *Mycobacterium chelonae* infection in a CAPD patient. *Perit Dial Int*. 1994;14:278-88.
5. Hevia C, Bajo MA, Sánchez-Tomero JA, del Peso G, Fernández-Perpen A, Millán I, et al. Peritoneal catheter exit-site infections caused by rapidly-growing atypical mycobacteria. *Nephrol Dial Transplant*. 2000;15:1458-60.
6. Kleinpeter MA, Krane NK. Treatment of mycobacterial exit-site infections in patients on continuous ambulatory peritoneal dialysis. *Adv Perit Dial*. 2001;17:172-5.
7. Renaud CJ, Subramanian S, Tambyah PA, Lee EJC. The clinical course of rapidly growing nontuberculous mycobacterial peritoneal dialysis infections in Asians: A case series and literature review. *Nephrology (Carlton)*. 2011;16:174-9.
8. Siu YP, Leung KT, Tong MKH, Lee MKF. *Mycobacterium chelonae* exit site infection in a patient on peritoneal dialysis. *Clin Nephrol*. 2005;63:321-4.
9. Gourtzelis N, Margassery S, Bastani B. successful treatment of severe *Mycobacterium fortuitum* exit-site infection with preservation of the Tenckhoff catheter. *Perit Dial Int*. 2005;25:607-8.
10. Tse KC, Lui SL, Cheng VCC, Yip TPS, Lo WK. A cluster of rapidly growing mycobacterial peritoneal dialysis catheter exit-site infections. *Am J Kidney Dis*. 2007;50:e1-5.
11. Viguera J, Oliva JA, Pascual R, Lens XM, Carrio J, Mallafre JM. *Mycobacterium fortuitum* in patients with chronic renal insufficiency: A propos of two cases. *Enferm Infecc Microbiol Clin*. 1990;8:286-8.

Ana Belén Martínez López^{a,*}, Olalla Álvarez Blanco^a, María Jesús Ruiz Serrano^b, María Dolores Morales San-José^a y Augusto Luque de Pablos^a

^a Sección de Nefrología Pediátrica, Servicio de Pediatría, Hospital General Universitario Gregorio Marañón, Madrid, España

^b Servicio de Microbiología Clínica y Enfermedades Infecciosas, Hospital General Universitario Gregorio Marañón, Madrid, España

* Autor para correspondencia.

Correo electrónico: anabelen.martinez@salud.madrid.org (A.B. Martínez López).

<http://dx.doi.org/10.1016/j.nefro.2015.09.010>

0211-6995 © 2015 Sociedad Española de Nefrología. Publicado por Elsevier España, S.L.U. Este es un artículo Open Access bajo la licencia CC BY-NC-ND (<http://creativecommons.org/licenses/by-nc-nd/4.0/>).

Anemia resistente y crioglobulinemia mixta en paciente en hemodiálisis en contexto de fiebre Q

Resistant anaemia and mixed cryoglobulinaemia in a patient on haemodialysis in the context of Q fever

Sr. Director:

La fiebre Q producida por *Coxiella burnetii* puede presentar manifestaciones agudas o crónicas, pero los síntomas son generalmente leves o ausentes¹. Las formas agudas se presentan como un síndrome gripal abrupto y con fiebre elevada. Las crónicas ocurren entre el 1-5% de los pacientes infectados, desarrollándose insidiosamente durante meses o años tras la infección aguda. La afectación más frecuente es la endocarditis, especialmente en pacientes con valvulopatías e inmunodeprimidos. La crioglobulinemia mixta es rara^{2,3}. El diagnóstico es a través de inmunoanálisis. La seroconversión se detecta entre 7-15 días desde el comienzo de los síntomas. Un título > 200 de IgG o > 50 de IgM frente a antígenos de la fase 2 indica una infección reciente, mientras que un título de IgG > 800 frente a fase 1 es sugestivo de infección crónica. Las formas leves generalmente se autolimitan. En caso de precisar tratamiento se ha de utilizar doxiciclina. En las formas crónicas con endocarditis se recomienda hidroxiquina y doxiciclina durante un mínimo de 18 meses.

Varón de 64 años procedente de Alemania, y residente en Mallorca desde 2011.

Antecedentes: HTA, cardiopatía isquémica revascularizada (3 stents). Fibrilación auricular en tratamiento anticoagulante. Enolismo moderado. La IRCT en hemodiálisis a través de injerto vascular.

En abril de 2013 comienza con fiebre, elevación de transaminasas (GPT 124, GOT 114 y GGT 100) e IgM para CMV positiva. Tras 2 semanas de tratamiento con ganciclovir, cede la fiebre pero persisten parámetros inflamatorios elevados (PCR 9,24 y PCT 12,48). Posteriormente reapareció la fiebre y se asociaron neutropenia (hasta 1.150 mcl), anemia resistente a AEE (fig. 1) y trombocitopenia. Se prolongó tratamiento con ganciclovir hasta cumplir 3 semanas, y se objetivaron serologías positivas para *Rickettsia* y *Coxiella* (IgG por IFI).

Aunque negó mordeduras de animales o picaduras de garrapatas, y en ecocardiograma transtorácico se descarta endocarditis, se inició tratamiento con doxiciclina (100 mg/12 h) ante una dudosa infección por *Coxiella/Rickettsia*.