

Editorial

Innovando en la docencia de la biopsia renal ecodirigida

Teaching innovations in ultrasound-guided renal biopsy

Maite Rivera Gorrín*, Carlos Correa Gorospe, Víctor Burguera, Ana Isabel Ortiz Chercoles, Fernando Liaño y Carlos Quereda

Servicio de Nefrología e Investigación Animal, Hospital Ramón y Cajal, Red de Investigación renal (REDinRED), Instituto Ramón y Cajal de Investigación Sanitaria (IRyCIS), Universidad de Alcalá, Alcalá de Henares, España

El aprendizaje de la Medicina se ha basado, hasta ahora, en el estudio y en la práctica clínica habitual. La preocupación por la mejora en la seguridad del paciente, por la reducción de las complicaciones en las técnicas invasivas y por la reducción del gasto sanitario ha conducido a la creación de simuladores y modelos experimentales para el desarrollo de habilidades médicas y quirúrgicas en el proceso de enseñanza-aprendizaje. El uso de simuladores en las especialidades quirúrgicas está ampliamente introducido. Sin embargo, en las especialidades médicas que realizan técnicas invasivas, su uso está poco extendido. Este es el caso de la biopsia renal (BR), nuestra técnica invasiva por excelencia, técnica que puede acarrear morbimortalidad para el paciente, y que se aprende, aunque monitorizada por facultativos con experiencia, sobre los propios pacientes¹.

Existen muy pocos trabajos en la literatura referidos estrictamente a la docencia de la BR²⁻⁵. Mrug et al.² realizan la simulación de la BR con control ecográfico sobre un modelo *ex vivo* utilizando un riñón de cerdo o vaca introducido en un pavo², con lo que se consiguen imágenes ecográficas parecidas a las obtenidas sobre el paciente real y las características de resistencia a la penetración de la aguja, tanto en el tejido muscular como en el renal, equiparables a un modelo real. También³ investigaron la utilidad sobre la mejora en la confianza de los residentes en la ejecución de la BR y sobre la tasa de complicaciones hemorrágicas posbiopsia en los 2 periodos (pre- y postimplantación del simulador). Encuentran una

mejoría significativa de la confianza del médico en formación y un menor descenso del hematocrito tras el procedimiento.

Si bien este modelo de aprendizaje en modelo es interesantísimo y supone un gran avance formativo, no simula con total realismo la técnica de la BR, ya que, por un lado, en el paciente, el riñón se mueve con la respiración y, por otro, no nos permite visualizar la repercusión hemodinámica de un sangrado renal o la detección de las complicaciones vasculares posbiopsia.

Presentamos una novedosa metodología progresiva de aprendizaje basada en 2 modelos de simulación, *ex vivo* e *in vivo*, ideados para la docencia de la BR sin riesgos para el paciente.

Nuestro proyecto consistió en diseñar 2 simuladores anatómicos, inanimado y animado respectivamente, mediante los cuales los nefrólogos aprendan correctamente la técnica de la BR como paso previo a su realización en pacientes. Con el modelo anatómico inanimado adquirirán habilidad y destreza en la realización de la BR ecodirigida en tiempo real, y con el modelo animal vivo, que se asemejará lo más posible al riñón humano en la práctica de la BR ecodirigida, perfeccionarán la pericia en la realización de la BR antes de realizarla en humanos.

Modelo *ex vivo*: sumergimos un riñón de silicona ya comercializado (CAE-Healthcare®. EE. UU.) que simula perfectamente la anatomía ecográfica renal, en un recipiente que rellenamos con gelatina alimentaria. La superficie del modelo se cubrió con látex para simular la resistencia de la

* Autor para correspondencia.

Correo electrónico: maiteelizabeth.rivera@salud.madrid.org (M. Rivera Gorrín).

<http://dx.doi.org/10.1016/j.nefro.2015.07.011>

© 2015 Sociedad Española de Nefrología. Publicado por Elsevier España, S.L.U. Este es un artículo Open Access bajo la licencia CC BY-NC-ND (<http://creativecommons.org/licenses/by-nc-nd/4.0/>).

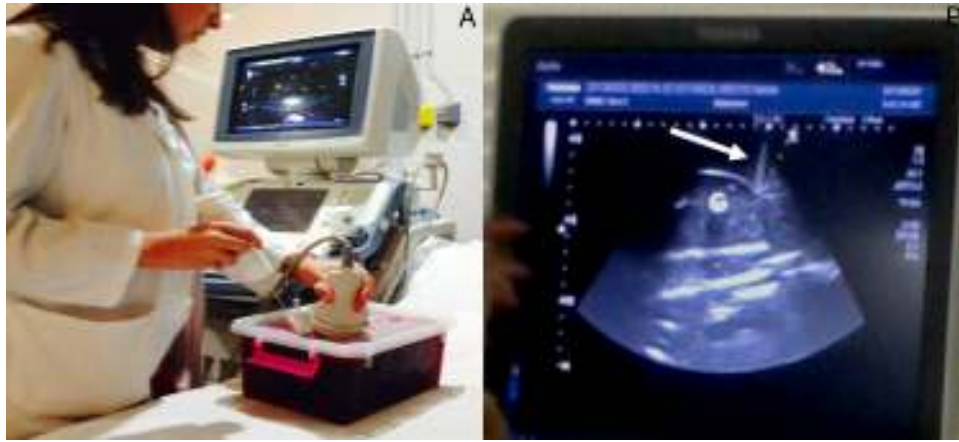


Figura 1 – Modelo inanimado. A) Alumna biopsiando un riñón de silicona con control ecográfico. B) Visualización del riñón y de la aguja entrando al riñón de silicona señalado con una flecha (imagen en pantalla del ecógrafo).

piel. Utilizamos un ecógrafo Xario SSA-660^a (Toshiba Medical Systems, Japón). La BR se realiza mediante técnica ecodirigida en tiempo real con sonda convexa multifrecuencia (3,5-5 mHz) (fig. 1).

Modelo in vivo: tras obtener los permisos reglamentarios para la manipulación de animales, el animalario de nuestro hospital adquirió un lechón de cerdo común (40 kg). El animal intubado y anestesiado por el veterinario se colocó en decúbito prono para realizarle la BR exactamente igual que en pacientes. Con campo estéril, se biopsió el polo inferior del riñón mediante la misma técnica y el mismo equipamiento usado en el modelo inanimado. Para simular la apnea del paciente, se paró el respirador durante 2-3 s y en ese tiempo se disparó la aguja de biopsia. Tras la biopsia realizamos control ecográfico con doppler color y pulsado de posibles complicaciones vasculares de la técnica (fig. 2). En todo momento el veterinario monitorizó las constantes vitales del animal.

Ambos modelos fueron biopsiados con una aguja automática (ACECUT-TSK®, Japón) de calibre 14 G.

Esta metodología de aprendizaje progresiva se puso en práctica en el II Curso de Experto en Nefrología Diagnóstica e Intervencionista 2012-2013, título propio de la UAH (código EC36) y en el I Máster Universitario en Nefrología Diagnóstica e Intervencionista 2013-2014, título propio de la UAH (código EF59) y cuyos resultados presentamos.

Cronograma de actividades

La dinámica de aprendizaje consistió en una breve revisión teórica de las indicaciones, contraindicaciones, complicaciones y documentación necesaria para la realización de la BR seguida del ensayo primero con el modelo inanimado y luego con el animal.

Con el modelo inanimado los alumnos aprenden:

- A conocer el material necesario para la BR y el funcionamiento de las agujas automáticas para punción-biopsia.
- El uso adecuado del ecógrafo.

- A conocer la imagen ecográfica del riñón y la localización del lugar de punción.
- A realizar los intentos necesarios para la correcta extracción de, al menos, un cilindro renal.

Una vez adquieran destreza en el manejo de la aguja y del ecógrafo en el modelo inanimado, pasan a ensayar con el modelo animal. Elegimos el cerdo común como modelo vivo ya que las dimensiones del riñón y su anatomía ecográfica son muy similares a las del humano.

Con el modelo animal los alumnos aprenden:

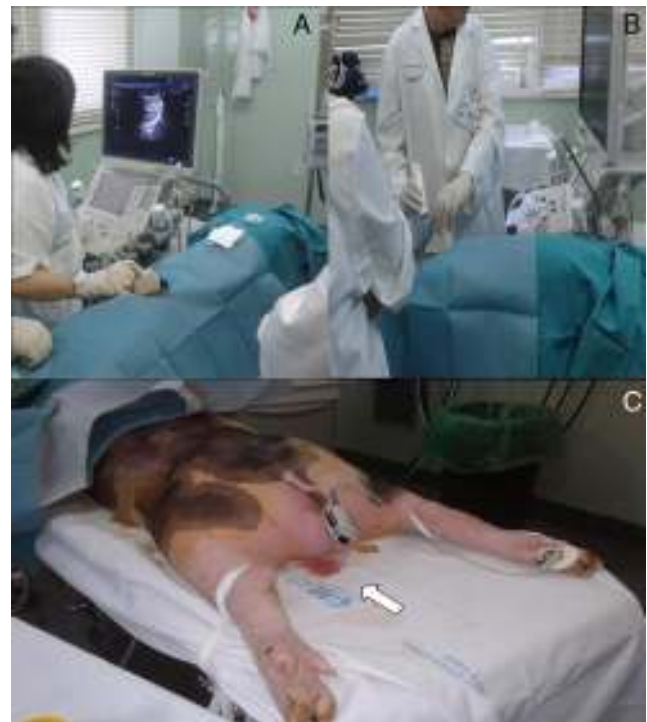

Figura 2 – Modelo animal vivo. A) Dos alumnos visualizando el punto de punción adecuado en el riñón. B) Biopsiando al animal. C) Hematuria macroscópica tras posbiopsia renal en animal (flecha).

- A preparar un campo estéril para la realización de una técnica invasiva.
- A realizar la BR en un riñón que se desplaza con los movimientos respiratorios.
- A identificar y detectar las complicaciones hemodinámicas que puedan surgir en una complicación hemorrágica grave.
- A identificar y detectar las complicaciones vasculares posbiopsia mediante la realización de una ecografía bidimensional y doppler al animal tras la BR.

Este modelo de aprendizaje se puso en práctica en 50 alumnos (adjuntos de Nefrología) que participaron en los 2 cursos universitarios ya mencionados.

Resultados

Un total de 25 alumnos de cada curso realizaron BR en ambos modelos con la metodología propuesta. Tras una media de $2,6 \pm 0,8$ pinchazos (rango 1-4) en el modelo inanimado los alumnos adquirieron destreza suficiente para manejar el ecógrafo y el dispositivo automático de punción. La práctica de la BR en el modelo animal permitió a los alumnos experimentar de forma más realista que con el modelo inanimado las sensaciones táctiles y visuales propias de la BR de un riñón nativo alojado en un ser vivo. La resistencia de la piel, la profundidad del órgano, el desplazamiento del riñón con los movimientos respiratorios y su imagen ecográfica son muy similares en el modelo animal respecto al humano. En la biopsia del cerdo, los alumnos presenciaron la complicación más frecuente de la BR: la hematuria macroscópica (fig. 2). El animal no presentó shock hemorrágico. Al igual que en humanos, realizamos una ecografía bidimensional y doppler al riñón biopsiado. En esta práctica, los alumnos presenciaron el desarrollo de fístula arteriovenosa, hematoma perirrenal y hematoma intrarrenal posbiopsia. En la encuesta de satisfacción del curso, la práctica de la BR en simuladores obtuvo una puntuación de 4,8 sobre 5.

Discusión

El uso de simuladores o modelos para el aprendizaje fue inicialmente utilizado en la aviación con el objetivo de que los pilotos adquirieran la suficiente destreza y habilidad para pilotar un avión sin pasaje, para mejorar la seguridad en los vuelos y reducir los accidentes. En Medicina, el uso de simuladores en el aprendizaje de diversas técnicas fue inicialmente utilizado por la especialidad de anestesia, pero son las especialidades quirúrgicas las que lo han incorporado de forma generalizada para la docencia-aprendizaje de cirugía endoscópica o abierta. En la actualidad suponen una valiosa herramienta para que los cirujanos desarrollen sus habilidades quirúrgicas, para registrar el comportamiento psicomotor de los cirujanos, e incluso como método de innovación de técnicas quirúrgicas⁶⁻⁹.

La docencia sobre pacientes está cada vez más cuestionada, no solo por motivos ético-legales sino por motivos económicos o de disponibilidad de tiempo para la docencia sosegada en casos de sobrecarga asistencial. Los simuladores permiten al médico «ponerse en situación» sin el estrés de las posibles complicaciones que pueda acarrear sobre el paciente

su actuación. El ambiente seguro en el que se desarrolla el aprendizaje es más comfortable tanto para el médico que imparte la docencia como para el que aprende. Además, permite un mejor uso de los recursos materiales y la disminución de los tiempos dedicados a los procedimientos de los médicos en formación. Finalmente, permite el autoaprendizaje y la práctica repetitiva sin riesgo para el paciente.

En la actualidad son muy variados los tipos de simuladores. Van desde vídeos explicativos, programas informáticos, cadáveres, maniqués, hasta modelos animales.

El uso de modelos animales no está exento de controversia. El mayor escollo es el de los aspectos éticos. Las consideraciones sobre los derechos de los animales, los trámites administrativos y los permisos necesarios son algunos de los obstáculos. Además, las prácticas han de hacerse en un laboratorio de animales dotado de veterinario y anestesta acreditados para la manipulación de animales. A pesar de las desventajas enumeradas, son múltiples las ventajas, ya que en el animal tenemos las mismas sensaciones táctiles y visuales que cuando trabajamos con tejidos humanos.

La BR es una técnica invasiva propia de la especialidad de Nefrología cuyas complicaciones más temidas son hemorrágicas, ya que pueden poner en peligro la vida del paciente. Desde su introducción por Iversen y Brun en 1951 el procedimiento de realización de la BR percutánea prácticamente no ha variado¹⁰. Sin embargo, se han realizado avances tecnológicos importantes que han permitido mejorar la seguridad y rentabilidad de la técnica, como el perfeccionamiento de las agujas de punción, desde las antiguas y cruentas agujas de Vin Silverman hasta los modelos automáticos de punción actuales, mucho más seguros. Otro gran avance tecnológico es la utilización de equipos de ultrasonidos para localizar y guiar, en tiempo real, el dispositivo de punción. Hasta hace algunos años, la punción renal se hacía a ciegas, con el consiguiente alto índice de muestras blancas y de complicaciones. Con la aparición de las técnicas de imagen (ecografía y tomografía computarizada), los inconvenientes de la BR a ciegas se han eliminado en gran medida. La BR ecodirigida en tiempo real es una técnica actualmente consolidada^{1,11,12}. Frente a la tomografía presenta obvias ventajas. Además de no suponer riesgo de radiación para el paciente, ofrece mayor disponibilidad táctica, la biopsia puede hacerse «a pie de cama», es bastante más económica y no necesita el uso de contrastes. Finalmente, permite la visualización continua de la posición de la aguja dentro del parénquima renal, así como su colocación en la zona renal deseada, dada su inocuidad para el profesional que la maneja. El tiempo de realización de la biopsia también se acorta, de 30 min con la tomografía a unos 10-15 min con la ecografía.

La biopsia ecodirigida en tiempo real exige bastante pericia en el manejo del ecógrafo, ya que en ocasiones (pacientes obesos, seniles o poco colaboradores, riñones pequeños o con algún quiste) la selección y localización del punto de punción así como la visualización de la punta de la aguja entrando al riñón resultan muy difíciles. En la actualidad, con la incorporación de la ecografía a la BR, la obtención de material suficiente para el diagnóstico es superior al 90% en la mayoría de las series. La rentabilidad diagnóstica depende de la habilidad del profesional que maneja la aguja y de la colocación de esta lo más superficial posible para tomar una muestra eminentemente cortical. La incidencia de complicaciones de la biopsia

se ha reducido desde alrededor de un 10% con la técnica a ciegas hasta un 2-6% con la ecodirigida. La mortalidad descrita es menor al 0,1%, cifra nada despreciable al tratarse de una técnica exclusivamente diagnóstica.

El aprendizaje de la BR se realiza, desde su descripción, sobre pacientes. Es fácil adivinar que adquirir la habilidad de realizar BR con control ecográfico no solo lleva tiempo, sino que es poco segura para el paciente, por lo que sería deseable contar con simuladores. En este sentido ha habido interesantes iniciativas²⁻⁵, que evocan parcialmente las condiciones de la BR, ya que se realizan solo en modelos inanimados.

En el presente trabajo presentamos una novedosa metodología de aprendizaje de la BR ecodirigida en tiempo real en 2 modelos, inanimado y vivo, y que permite la docencia a 2 niveles, iniciación y avanzado, de la técnica de la BR tanto para residentes como para adjuntos de Nefrología. Con sus inconvenientes, sobre todo burocráticos, el modelo animal permite el aprendizaje en un escenario real, muy parecido al experimentado sobre pacientes, pero sin daño para estos. Con ello se cumple el aforismo hipocrático *primum non nocere* y disfrutamos con el aprendizaje.

Conclusiones

El uso de simuladores para el aprendizaje de la BR podría suponer un acortamiento de los tiempos de adiestramiento, mejora en la calidad del entrenamiento y mayor seguridad del paciente.

BIBLIOGRAFÍA

1. Rivera M. BR ecodirigida. *Nefrologia*. 2010;30(5):490-2.
2. Mrug M, Bissler JJ. Simulation of real-time ultrasound-guided renal biopsy. *Kidney Int*. 2010;78(7):705-7.
3. Dawoud D, Lyndon W, Mrug S, Bissler JJ, Mrug M. Impact of ultrasound guided kidney biopsy simulation on trainee confidence and biopsy outcomes. *Am J Nephrol*. 2012;36(6):570-4.
4. Woywodt A, How T, Schulz M. A purpose-built simulator for percutaneous ultrasound-guided renal biopsy. *Clin Nephrol*. 2013 Mar;79(3):241-5.
5. Hunt A, Ristolainen A, Ross P, Opik R, Krumme A, Kruusmaa M. Low cost anatomically realistic renal biopsy phantoms for interventional radiology trainees. *Eur J Radiol*. 2013 Apr;82(4):594-600.
6. Dutta S, Gaba D, Krummel TM. To simulate or not to simulate. What is the question? *Ann Surg*. 2006;243(3):301-3.
7. Rodríguez JI, Turienzo E, Vigal G, Brea A. Formación quirúrgica con simuladores en centros de entrenamiento. *Cir Esp*. 2006;79(6):342-8.
8. Satava RM. The classic: Virtual reality surgical simulator: The first steps. *Clin Orthop Relat Res*. 2006;442:2-4.
9. Bradley P, Posthletwaite K. Simulation in clinical learning. *Med Educ*. 2003;37(Suppl 1):22-8.
10. Iversen P, Brun C. Aspiration biopsy of the kidney. *Am J Med*. 1951;11:324-30.
11. Rivera M, Ortuño J. Ultrasonography in Nephrology. *Am J Kidney Dis*. 1998;32:703.
12. Rivera M, Quereda C. Nefrología diagnóstica e intervencionista: una oportunidad para los nefrólogos españoles. *Nefrologia*. 2011;31(2):131-3.