

Síndrome hemolítico urémico atípico en un paciente joven con compromiso renal, neurológico, ocular y cardiovascular

Atypical haemolytic-uraemic syndrome in a young patient with renal, neurological, ocular and cardiovascular involvement

Sr. Director:

Presentamos el caso de un paciente de 23 años, con 3 meses de evolución de cefalea, pérdida de la visión, hiporexia y orina espumosa. En la última semana: postración en cama, alteración del sensorio, oliguria y disnea. En la evaluación inicial se encontró en malas condiciones generales, somnoliento, desorientado, taquicárdico, hipertenso, taquipneico, con asterixis; aliento urémico e ingurgitación yugular; ruidos respiratorios con crépitos bibasales y edema de miembros inferiores. Pruebas de laboratorio al ingreso: azoados elevados, acidosis metabólica con anión GAP alto, anemia hemolítica microangiopática no inmune y trombocitopenia (tabla 1). Se solicitaron estudios complementarios, incluida actividad de ADAMTS13, y perfil inmunológico e infeccioso, que fueron negativos (tabla 1). Se inició tratamiento con hemodiálisis, labetalol parenteral, transfusión de glóbulos rojos y recambios plasmáticos. Una vez controlada la uremia y la crisis hipertensiva se realizó una evaluación oftalmológica que reportó pérdida marcada de la agudeza visual (OD: 20/400 + 1; OI: 20/150 - 1) y retinopatía hipertensiva. Al séptimo día se controló la actividad hemolítica, lo que permitió suspender los recambios plasmáticos; sin embargo, presentó recaída 48 h después, razón por la cual se reiniciaron nuevamente y se obtuvo el diagnóstico definitivo de SHUa (fig. 1). Se inició tratamiento con eculizumab y se suspendieron los recambios plasmáticos, con adecuada evolución posterior, con recuperación de su visión (20/30 en ambos ojos), aunque continuó con requerimiento de diálisis. Se realizó estudio genético para detectar mutaciones del complemento asociadas con SHUa, el cual fue negativo para las mutaciones conocidas (tabla 1). En el seguimiento a 9 meses el paciente continuaba dependiente de diálisis, por lo cual se diagnosticó enfermedad renal crónica terminal (ERCT) secundaria a SHUa y se activó para trasplante renal.

El SHUa es una enfermedad genética crónica ultra-rara, ocasionada por una alteración en la regulación del complemento y que puede producir secuelas graves en múltiples órganos e incluso la muerte¹⁻⁴. Se caracteriza por la tríada de anemia hemolítica microangiopática, trombocitopenia e insuficiencia renal, pero puede producir alteración en cualquier órgano^{1,2}. Nuestro paciente presentó compromiso renal, hematológico, neurológico, cardiovascular y ocular, este último hallazgo, poco reportado en la literatura^{4,2}.

En más de la mitad de los pacientes con SHUa se puede identificar la mutación del complemento o de otras moléculas que ocasiona la alteración en su regulación; sin embargo, no se requiere el estudio genético para confirmar el diagnóstico e iniciar el tratamiento, pero sí es ideal realizarlo para establecer el pronóstico, ya que hay algunas mutaciones más agresivas que otras; además, el estudio genético permite planear de una forma más adecuada el trasplante renal en los pacientes que lo requieren^{1,2,5}. Hasta en el 30% de los enfermos no se documenta mutación^{4,6}, como fue el caso de nuestro paciente.

El tratamiento de elección del SHUa es eculizumab, anticuerpo monoclonal humanizado que bloquea la escisión de la fracción C5 del complemento y, por lo tanto, evita la liberación de la anafilotoxina C5a y la formación del complejo de ataque de membrana C5b-9, evitando así el daño endotelial y la generación de microangiopatía trombótica^{1,7,8}. Como prerrequisito para el inicio de eculizumab se debe aplicar la vacuna contra el meningococo e iniciar profilaxis antibiótica dirigida al meningococo, mientras la vacuna surte efecto. Cuanto más rápido se inicie eculizumab en los pacientes con SHUa, mayor será la posibilidad de recuperación y menores serán las secuelas^{5,9}. Sin embargo, mientras se realiza el diagnóstico de este síndrome, los recambios plasmáticos pueden estabilizar la actividad hemolítica del paciente y, por lo tanto, se deben iniciar precozmente ante el cuadro clínico de una microangiopatía trombótica, teniendo en cuenta que se debe tomar previamente la actividad de la ADAMTS13 y el perfil de autoanticuerpos para no enmascarar otros diagnósticos^{1,5,7}. Si al final el diagnóstico es un SHUa, el tratamiento debe ser cambiado a eculizumab, ya que la terapia plasmática a largo plazo no ha mostrado cambiar el curso devastador del SHUa^{1,5,9,10}. En el caso de nuestro paciente, inicialmente se realizaron recambios plasmáticos, lográndose controlar la actividad hemolítica, y una vez realizamos el diagnóstico de SHUa, cambiamos el tratamiento a eculizumab, obteniendo buena respuesta, sin requerir nuevos recambios plasmáticos y sin presentar recaídas (fig. 1). Sin embargo, quedó como secuela ERCT.

El SHUa es una enfermedad genética ultra-rara que afecta a niños y adultos, caracterizada por la presencia de anemia hemolítica microangiopática no inmune, trombocitopenia y compromiso multiorgánico. Su curso clínico puede ser devastador y comprometer la vida o la integridad de los pacientes, dejando secuelas graves como la ERCT. El tratamiento con

Tabla 1 – Resultados de laboratorio

Citoquímico de orina	Aspecto	pH	Densidad	Proteinuria	Eritrocitos	Leucocitos	Proteinuria
	Turbio	8	1,015	> 300 mg/dl	> 50 CAP	21-50 CAP	850 mg/día
Gases capilares	pH	HCO ₃	PCO ₂	PO ₂	PAFI	Lactato	Exceso bases
	7,24	9,6 mmol/l	22 mmHg	121 mmHg	242	1,3 mmol	-15,7 mmol/l
Perfil renal y metabólico	Creatinina	BUN	Ácido úrico	Sodio	Potasio	Cloro	Fósforo
	19,7 mg/dl	128 mg/dl	8,5 mg/dl	140 mEq/l	4,2 mEq/l	100 mEq/l	8 mg/dl
	Calcio corregido	Calcio ionizado	Magnesio	Albúmina	Glucemia	Colesterol total	Colesterol-HDL
	6,7 mg/dl	0,65 mmol/l	1,53 mg/dl	2,8 g/dl	92 mg/dl	108 mg/dl	31 mg/dl
	Colesterol-LDL	Triglicéridos	Vitamina D	PTH	Vitamina B ₁₂	Ferritina	Ácido fólico
	63,6 mg/dl	61 mg/dl	19,3 ng/ml	751 pg/ml	286 pg/ml	551 ng/ml	7,7 ng/ml
Perfil hematológico	Hemoglobina	Hematocrito	Leucocitos	Neutrófilos	Linfocitos	Monocitos	Basófilos
	5,1 g/dl	14%	6.200 mm ³	80,2%	11,3%	8,1%	0,4%
	Eosinófilos	Plaquetas	Reticulocitos corregido	ESP	LDH	Haptoglobina	Actividad ADAMTS13
	0%	82.000 mm ³	5,2%	Esquistocitos ++	547 u/l	10,6 mg/dl	74,5%
	TPT	Control TPT	TP	INR	Fibrinógeno		
	30 s	26,1	11,3 s	1,04	435 mg/dl		
Perfil hepático	BT	BD	BI	AST	ALT	FA	
	1,5 mg/dl	0,4 mg/dl	1,1 mg/dl	22 U/l	18 U/l	77 U/l	
Estudios inmunológicos	C3	C4	ANA	ENA	Ac MPO	Ac PR3	Coombs directo
	106 mg/dl	28,8 mg/dl	Negativos	Negativos	Negativos	Negativos	Negativo
Estudio genético del complemento	No se encontraron mutaciones patológicas en: ADAMTS13, C3, CD46, CFB, CFH, CFHR1, CFHR2, CFHR3, CFHR4, CFHR5, CFI, DGKE, PIGA, THBD						
Otros estudios	Electroforesis de proteínas		VIH	Hepatitis B	Hepatitis C	VDRL	Biopsia renal
	Hipoalbuminemia, elevación inespecífica de la banda alfa 1 y B2		Negativo	Negativo	Negativo	Negativo	Microangiopatía trombótica
	TAC de cráneo simple		Ecocardiografía		Ecografía renal		
	Normal		Hipertensión pulmonar y derrame pericárdico leve		Riñones pequeños, ecogénicos, con pérdida de la diferenciación corticomédular		

Ac MPO: anticuerpos antimieloperoxidasa; Ac PR3: anticuerpos antiproteína 3; ALT: alanina aminotransferasa; ANA: anticuerpos antinucleares; AST: aspartato aminotransferasa; BD: bilirrubina directa; BI: bilirrubina indirecta; BT: bilirrubina total; BUN: nitrógeno ureico; CAP: campo de alto poder; Colesterol-LDL: colesterol de baja densidad; Colesterol-HDL: colesterol de alta densidad; C3: complemento C3; C4: complemento C4; ENA: anticuerpos contra los antígenos extraíbles del núcleo anti-RNP, Sm, Ro y La; ESP: extendido de sangre periférica; FA: fosfatasa alcalina; HCO₃: bicarbonato sérico; LDH: lactato deshidrogenasa; PCO₂: presión de dióxido de carbono; PO₂: presión de oxígeno; PTH: paratormona; TAC: tomografía axial computarizada; VIH: anticuerpo virus de la inmunodeficiencia humana; VRDL: prueba no treponémica para sífilis.

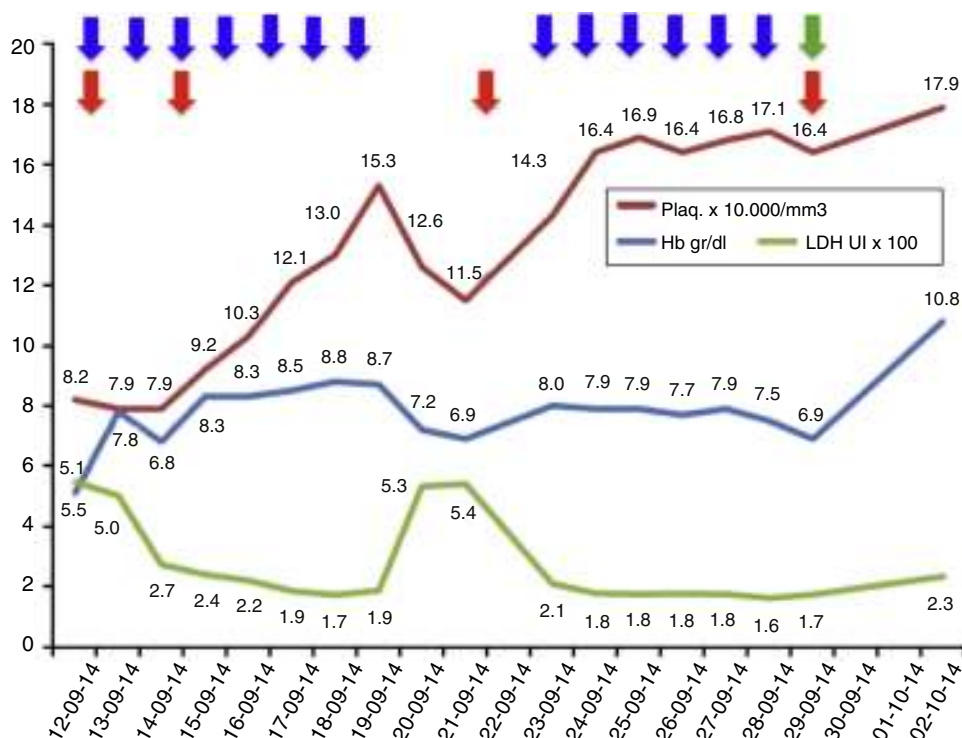


Figura 1 – Evolución de los exámenes de laboratorio durante el tratamiento.

Evolución de los parámetros de laboratorio durante el tratamiento recibido: recambios plasmáticos 13 sesiones (flecha azules), transfusiones total 4 (flecha roja); además, se inició eculizumab el 29 de septiembre de 2014 (flecha verde). Los valores de LDH se encuentran en escala de 1×10^2 y los valores de plaquetas se encuentran en escala de 1×10^4 .

eculizumab debe ser iniciado precozmente para frenar el daño multiorgánico y evitar la muerte.

Conflicto de intereses

El Dr. Nieto-Ríos y la Dra. Serna-Higuaita han dictado charlas sobre microangiopatía trombótica patrocinadas por Alexion Pharma. Los otros autores declaran no tener conflicto de interés con el contenido de este artículo.

BIBLIOGRAFÍA

- Campistol J, Arias M, Ariceta G, Blasco M, Espinosa M, Grinyó J, et al. An update for atypical haemolytic uraemic syndrome: Diagnosis and treatment. A consensus document. *Nefrologia*. 2013;33:27-45.
- Noris M, Remuzzi G. Atypical hemolytic-uremic syndrome. *N Engl J Med*. 2009;361:1676-87.
- Sallée M, Daniel L, Piercecchi M, Jaubert D, Fremeaux-Bacchi V, Berland Y, et al. Myocardial infarction is a complication of factor H-associated atypical HUS. *Nephrol Dial Transplant*. 2010;25:2028-32.
- George J, Nester C. Syndromes of thrombotic microangiopathy. *N Engl J Med*. 2014;371:654-66.
- Zuber J, Fakhouri F, Roumenina L, Loirat C, Frémeaux-Bacchi V. FSG for aHUS/C3G. Use of eculizumab for atypical

haemolytic uraemic syndrome and C3 glomerulopathies. *Nat Rev Nephrol*. 2012;8:643-57.

- George J. Clinical practice. Thrombotic thrombocytopenic purpura. *N Engl J Med*. 2006;354:1927-35.
- National Institute for Health and Care Excellence. Eculizumab for treating atypical haemolytic uraemic syndrome. January 2015. [consultado 10 Feb 2015]. Disponible en: <https://www.nice.org.uk/guidance/hst1>.
- Rother R, Rollins S, Mojcić C, Brodsky R, Bell L. Discovery and development of the complement inhibitor eculizumab for the treatment of paroxysmal nocturnal hemoglobinuria. *Nat Biotechnol*. 2007;25:1256-64.
- Licht C, Greenbaum L, Muus P, Babu S, Bedrosian C, Cohen D, et al. Efficacy and safety of eculizumab in atypical hemolytic uremic syndrome from 2-year extensions of phase 2 studies. *Kidney Int*. 2015;87:1061-73.
- Noris M, Caprioli J, Bresin E, Mossali C, Pianetti G, Gamba S, et al. Relative role of genetic complement abnormalities in sporadic and familial aHUS and their impact on clinical phenotype. *Clin J Am Soc Nephrol*. 2010;5:1844-59.

John Fredy Nieto-Ríos^a, Lina María Serna-Higuaita^{a,*}, Estefanía Calle-Botero^b, Catalina Ocampo-Kohn^a, Arbey Aristizabal-Alzate^a, Mónica Zuluaga-Quintero^b y Gustavo Zuluaga-Valencia^a

^a Nefrólogo Hospital Pablo Tobón Uribe-Universidad de Antioquia, Medellín, Colombia

^b Residente de Medicina Interna Universidad Pontificia Bolivariana, Medellín, Colombia

* Autor para correspondencia.

Correos electrónicos: lm.serna@hotmail.com, johnfredynieto@gmail.com (L.M. Serna-Higuaita).

<http://dx.doi.org/10.1016/j.nefro.2015.07.008>

0211-6995/© 2015 Sociedad Española de Nefrología. Publicado por Elsevier España, S.L.U. Este es un artículo Open Access bajo la licencia CC BY-NC-ND (<http://creativecommons.org/licenses/by-nc-nd/4.0/>).

An unusual case of peritonitis after vaginal leak in a patient on peritoneal dialysis

Un caso infrecuente de peritonitis tras fuga vaginal en un paciente en diálisis peritoneal

Dear Editor,

Continuous ambulatory peritoneal dialysis (CAPD) is used as an alternative to hemodialysis and has very few complications which include abdominal hernia, peritonitis, processus vaginalis, pleural leakage, and those related to the catheter exit site.¹ It may occasionally be complicated by leakage of dialysate fluid into the abnormal sites.^{2,3} We report a case of a woman who experienced vaginal leakage during CAPD and after peritonitis.

A 24 year old female patient was diagnosed with end stage renal disease during pregnancy. There was no other etiological factor, but hypertension. Patient was recommended 20 hours of hemodialysis, but she refused and gave birth to a living child on the 38th gestational week. She has been on CAPD for the last 3 months. Since last week she has started to have abdominal pain accompanied with nausea and fever (>38 °C). With these complaints she was referred to our policlinic and her peritoneal fluid cell count was found 4860/mm³ (95% polymorphonuclear leukocytes). Cultures were obtained and she was admitted to our hospital with the diagnosis of peritonitis. Blood analysis showed leukocytes 9000/mm³, hemoglobin: 8.8 g/dl (11.5–16), C-reactive protein: 14.2 mg/dl (0–0.5), sedimentation: 135 mm/hour. *Pseudomonas aeruginosa* was detected in blood cultures. She was on empiric ceftazidime and cefazolin treatment and treatment was continued because *P. aeruginosa* was found sensitive to this treatment. Urine culture remained sterile. Patient stated that there is dialysate in her vagina. She was consulted with obstetrics and gynecology regarding any fistulas. A urine catheter was placed and it is understood that origin of dialysate was vagina. Contrast enhanced computerized tomography was done showing a vaginal fistula (Figs. 1 and 2). CAPD catheter was removed. Surgical operation was found unnecessary and hemodialysis was started. Patient was discharged after 3 weeks of antibiotic therapy.

Patients on CAPD have an increased risk of both hernia formation and dialysate leakage as an intraperitoneal pressure related complications. One of the rare peritoneal fluid leakage is through processus vaginalis³ and main

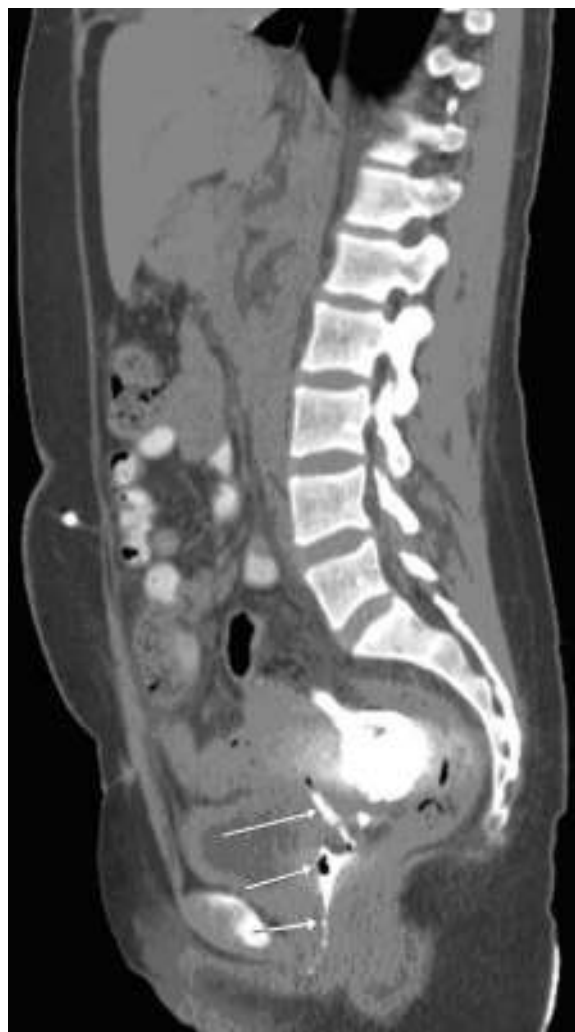

Fig. 1 – Arrows shows vaginal leak.