

Caso clínico

Anakinra induce la remisión completa del síndrome nefrótico en un paciente con fiebre mediterránea familiar y amiloidosis

Ángel M. Sevillano^{a,*}, Eduardo Hernandez^a, Esther Gonzalez^a, Isabel Mateo^b, Eduardo Gutierrez^a, Enrique Morales^a y Manuel Praga^{a,c}

^a Servicio de Nefrología, Hospital Universitario 12 de Octubre, Madrid, España

^b Servicio de Reumatología, Hospital Universitario 12 de Octubre, Madrid, España

^c Departamento de Medicina, Facultad de Medicina, Universidad Complutense de Madrid, Madrid, España

INFORMACIÓN DEL ARTÍCULO

Historia del artículo:

Recibido el 13 de febrero de 2015

Aceptado el 30 de junio de 2015

On-line el 26 de septiembre de 2015

Palabras clave:

Fiebre mediterránea familiar

Amiloidosis

Colchicina

Anakinra

Keywords:

Familial Mediterranean fever

Amyloidosis

Colchicine

Anakinra

RESUMEN

La amiloidosis renal es una de las complicaciones más graves de la fiebre mediterránea familiar (FMF). La colchicina ha reducido la incidencia de esta complicación, que ahora solo aparece en pacientes no tratados, tratados de manera insuficiente o resistentes al fármaco. No obstante, la colchicina se ha mostrado poco eficaz en pacientes que inician el tratamiento cuando la amiloidosis ya está presente. En este trabajo presentamos el caso de un enfermo con FMF y amiloidosis renal secundaria diagnosticada mediante biopsia renal que desarrolló un síndrome nefrótico completo a pesar del tratamiento con colchicina. Por la mala evolución del cuadro se decidió iniciar tratamiento con anakinra (un inhibidor de la interleucina 1 β). En los meses posteriores a la instauración del fármaco el enfermo presentó una mejoría progresiva del síndrome nefrótico, hasta alcanzar la remisión completa. La función renal permaneció estable. Los inhibidores de la interleucina 1 β pueden ser un tratamiento efectivo de la FMF en pacientes con amiloidosis renal secundaria.

© 2015 Sociedad Española de Nefrología. Publicado por Elsevier España, S.L.U. Este es un artículo Open Access bajo la licencia CC BY-NC-ND (<http://creativecommons.org/licenses/by-nc-nd/4.0/>).

Anakinra induces complete remission of nephrotic syndrome in a patient with familial mediterranean fever and amyloidosis

ABSTRACT

Renal amyloidosis is one of the most severe complications of familial Mediterranean fever (FMF). Colchicine has reduced the incidence of this complication, which now only appears in untreated, under-treated and resistant patients, but it is usually ineffective in patients with advanced amyloidosis. Here we report a patient with FMF and biopsy-proven amyloidosis who presented with nephrotic syndrome despite colchicine treatment. Anakinra (an

* Autor para correspondencia.

Correo electrónico: sevillano.am@gmail.com (Á.M. Sevillano).

<http://dx.doi.org/10.1016/j.nefro.2015.06.026>

0211-6995/© 2015 Sociedad Española de Nefrología. Publicado por Elsevier España, S.L.U. Este es un artículo Open Access bajo la licencia CC BY-NC-ND (<http://creativecommons.org/licenses/by-nc-nd/4.0/>).

interleukin-1 β inhibitor) was started and a dramatic complete remission of nephrotic syndrome was observed in the following months. Anakinra can be an effective treatment for FMF patients with severe secondary amyloidosis.

© 2015 Sociedad Española de Nefrología. Published by Elsevier España, S.L.U. This is an open access article under the CC BY-NC-ND license (<http://creativecommons.org/licenses/by-nc-nd/4.0/>).

Introducción

La fiebre mediterránea familiar (FMF) es una enfermedad inflamatoria hereditaria con un patrón autosómico recesivo¹. Se debe a una mutación de los genes *MEFV* que codifican la proteína pirina. La síntesis anómala de esta proteína ocasiona una disregulación de diferentes vías implicadas en el control de la inflamación (síntesis de interleucina 1 β , activación de factor nuclear κ B, apoptosis...)^{2,3}, lo que produce un «estado inflamatorio» mantenido en los pacientes con esta enfermedad. Clínicamente la FMF se expresa como episodios autolimitados pero recurrentes de fiebre y poliserositis. La inflamación constante que sufren estos pacientes puede ocasionar una amiloidosis secundaria (AS), que es una de las complicaciones más devastadoras de esta enfermedad^{4,5}. Múltiples estudios han demostrado que la colchicina es eficaz en el tratamiento de la FMF, reduciendo el número e intensidad de los episodios inflamatorios en los pacientes afectados y previniendo la aparición de AS^{6,7}. Sin embargo, la colchicina no es eficaz en los pacientes que ya presentan manifestaciones clínicas de la AS, particularmente si existe amiloidosis renal^{8,9}. El anakinra, un inhibidor de la interleucina 1 β , se ha mostrado beneficioso en el tratamiento de la FMF, al ser capaz de reducir el número de brotes de la enfermedad¹⁰. En este trabajo describimos el primer caso de un enfermo con FMF y síndrome nefrótico (SN) secundario a AS con remisión completa del SN tras el inicio del tratamiento con anakinra.

Caso clínico

Paciente varón de 67 años diagnosticado en 1995 de FMF por clínica de episodios recurrentes y autolimitados de dolor abdominal y fiebre. Tras el diagnóstico, se prescribió tratamiento con colchicina a dosis de 0,5 mg cada 12 h, quedando el paciente asintomático durante los siguientes años. En noviembre de 2010 la colchicina fue suspendida por su médico de atención primaria, tras lo que el paciente comenzó a presentar episodios de poliartalgias, dolor torácico y dolor abdominal. En enero de 2011 el enfermo fue remitido a nuestro centro para estudio. En la consulta, el enfermo estaba afebril, la presión arterial era de 95/71 mmHg y la frecuencia cardiaca de 83 latidos por minuto. El único hallazgo reseñable a la exploración física era la presencia de edemas maleolares leves. Analíticamente el enfermo presentaba una creatinina sérica de 1,33 mg/dl, albúmina sérica de 2,14 g/dl, colesterol de 285 mg/dl y unos triglicéridos de 295 mg/dl. La proteinuria era de 6,1 g/día. El sedimento de orina mostraba 15 hematíes por campo. El resto de parámetros analíticos, incluyendo leucocitos, plaquetas y hemoglobina, fueron normales. El test de Mantoux resultó negativo.

Ante la sospecha de que el enfermo presentaba de nuevo brotes de FMF, se reinstauró el tratamiento con colchicina y se realizó un estudio genético que mostró la mutación M694V en los genes *MEFV*. Además, por la existencia de un SN, se realizó una biopsia renal que mostró en la microscopía óptica depósitos amorfos a nivel glomerular y vascular. Los depósitos eran rojo congo positivo. Con el microscopio electrónico se objetivó la presencia de fibrillas de 8-10 nm orientadas al azar y no ramificadas, características de amiloidosis.

Tras establecer el diagnóstico de SN secundario a AS, la dosis de colchicina se incrementó a 1 mg/12 h y se inició enalapril para intentar disminuir la proteinuria. Con estas medidas, el paciente presentó hipotensión arterial y deterioró la función renal, por lo que se suspendió la administración de enalapril. Debido al empeoramiento del SN, con necesidad de incrementar la dosis de diuréticos para el control de los edemas, en febrero de 2011 se decidió iniciar tratamiento con anakinra a una dosis de 100 mg/día. Como muestra la [figura 1](#), la proteinuria comenzó a descender desde el segundo mes de tratamiento y en el quinto mes el paciente ya presentaba una remisión parcial del SN. La remisión completa del SN se alcanzó el 30 mes de tratamiento (proteinuria <0,5 g/día). En su última visita (42 meses tras el inicio de anakinra), la proteinuria era de 0,4 g/día, la creatinina sérica de 1,18 mg/dl y la albúmina sérica de 4 g/dl. La evolución clínica del paciente ha sido buena, sin nuevos brotes de FMF. El enfermo no ha presentado efectos adversos en relación con el tratamiento con anakinra.

Discusión

La AS es una complicación típica de los pacientes que sufren trastornos inflamatorios crónicos¹¹. La FMF es el prototipo de enfermedad inflamatoria hereditaria, y la AS es una de sus complicaciones más importantes. El uso de la colchicina en la FMF se extendió tras la publicación de diversos estudios que demostraron que este fármaco era capaz de prevenir la aparición de brotes de la enfermedad y, por tanto, el riesgo de desarrollar AS⁷⁻⁹. Hasta el establecimiento de la colchicina como fármaco de primer escalón en los pacientes con FMF, un 60% de los pacientes con esta enfermedad desarrollaban AS. Hoy en día, gracias al uso generalizado de la colchicina la prevalencia ha descendido al 7%⁷. No obstante, la eficacia de la colchicina en enfermos que ya han desarrollado amiloidosis es limitada¹⁰. Esta mala respuesta es especialmente importante en pacientes que presentan amiloidosis con afectación renal. La colchicina puede estabilizar o mejorar el cuadro cuando la proteinuria no alcanza el rango nefrótico, pero se ha descrito escasa respuesta en enfermos con un SN establecido (proteinuria >3,5 g/día y albúmina <3 g/dl)⁹⁻¹¹. Por otro lado, existen pacientes intolerantes (2-3%) o resistentes

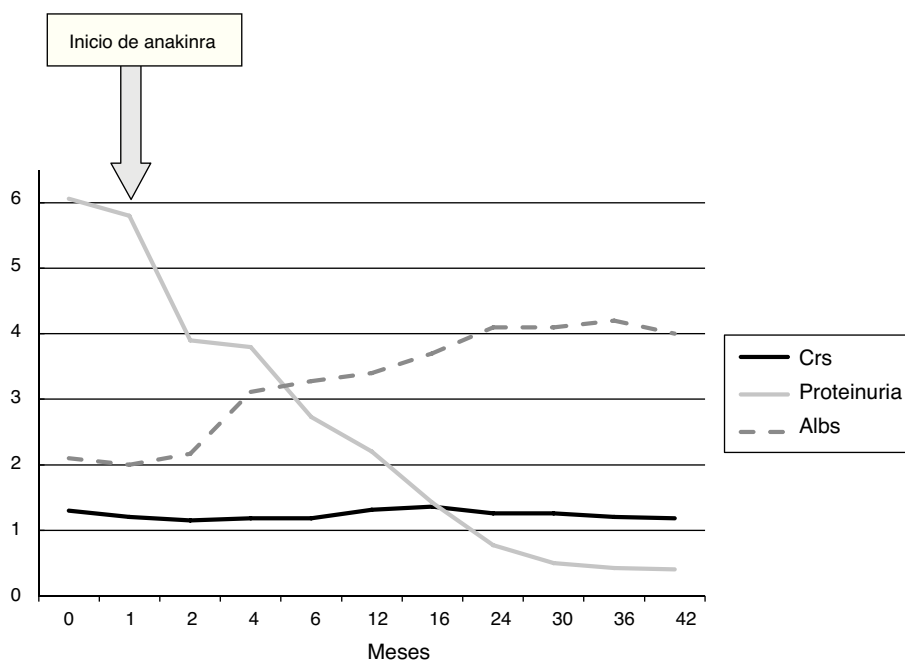


Figura 1 – Evolución del enfermo tras inicio de tratamiento con anakinra.

Albs: albúmina sérica (g/dl); **CrS:** creatinina sérica (mg/dl); **Proteinuria:** proteinuria de 24 h (g/24 h).

(5-10%) a la colchicina¹². En estos pacientes y en los enfermos con AS avanzada, las opciones terapéuticas alternativas son limitadas¹³. Como se comentó en la introducción, la mutación de los genes que codifican la pirina ocasiona una activación inadecuada de la interleucina 1 β que parece clave en la patogenia de la FMF³. Este descubrimiento ha convertido a los inhibidores de la interleucina 1 β en una opción terapéutica en los pacientes con esta enfermedad^{10,12}.

Se han descrito 30 casos de pacientes con FMF tratados con anakinra en la literatura. En 20 de ellos no existían datos de AS, y el tratamiento con anakinra se inició por la presencia de una actividad inflamatoria persistente, no controlable con colchicina^{10,13-21}. En los 10 restantes, se había demostrado la existencia de amiloidosis renal. De estos 10 pacientes, 6 estaban en programa de diálisis crónica²²⁻²⁵ y 2 se habían transplantado^{26,27} en el momento del inicio del anakinra. En estos 8 enfermos el anakinra se prescribió para el control de los ataques inflamatorios de la FMF. Solo 2 pacientes^{23,28} fueron tratados con anakinra con el fin de controlar una proteinuria glomerular secundaria a AS, que en ninguno de los 2 casos alcanzaba el rango nefrótico. Ambos casos presentaron buena evolución clínica, con función renal y proteinuria estables tras el inicio de anakinra. En los 30 casos descritos, el anakinra consiguió disminuir o eliminar los brotes inflamatorios y no se comunicaron apenas efectos adversos.

Nuestro caso es el primero descrito en la literatura de remisión completa de SN secundario a amiloidosis por FMF tras tratamiento con anakinra. Además de no aparecer nuevos brotes de la enfermedad, el inicio de anakinra permitió conseguir un descenso progresivo de la proteinuria, que desde el mes 30 se mantuvo por debajo de 0,5 g/día (remisión completa). La función renal también permaneció estable. A pesar de que la realización de una nueva biopsia renal podría haber sido muy

interesante para corroborar la existencia de una disminución del depósito de amiloide en dicho órgano, dada la buena evolución clínica del paciente, se decidió no llevar a cabo dicha técnica. Así pues, el anakinra puede ser una alternativa terapéutica eficaz y segura en los pacientes con AS a FMF con afectación renal importante, que sin tratamiento muy probablemente evolucionarían hacia la insuficiencia renal terminal. Es probable que el inicio precoz del tratamiento pueda dar lugar a mejores resultados. No obstante, el coste del fármaco y sus posibles efectos adversos (aumento de infecciones, sobre todo de vía aérea y tuberculosis, neutropenia)²⁹ hace necesaria una correcta selección de los enfermos antes de iniciar el tratamiento. Más información clínica es aún necesaria para confirmar nuestros hallazgos.

Conflicto de intereses

Los autores declaran que no presentan conflictos de interés.

BIBLIOGRAFÍA

1. Eisenstein EM, Berkun Y, Ben-Chetrit E. Familial Mediterranean fever: A critical digest of the 2012-2013 literature. *Clin Exp Rheumatol*. 2013;31 3 Suppl 77:103-7.
2. Bernot A, Clepet C, Dasilva C, Devaud C, Petit JL, Caloustian C, et al., The French FMF consortium. A candidate gene for familial Mediterranean fever. *Nat Genet*. 1997;17:25-31.
3. Onen F. Familial Mediterranean fever. *Rheumatol Int*. 2006;26:489-96.
4. Lane T, Loeffler JM, Rowczenio DM, Gilbertson JA, Bybee A, Russell TL, et al. Amyloidosis complicating the hereditary periodic fever syndromes. *Arthritis Rheum*. 2013;65:1116-21.

5. Dember L. Amyloidosis associated kidney disease. *J Am Soc Nephrol*. 2006;17:3458-71.
6. Dinarello CA, Wolff SM, Goldfinger SE, Dale DC, Alling DW. Colchicine therapy for familial Mediterranean fever. A double-blind trial. *N Engl J Med*. 1974;291:934-7.
7. Zemer D, Pras M, Sohar E, Modan M, Cabili S, Gafni J. Colchicine in the prevention and treatment of the amyloidosis of familial Mediterranean Fever. *N Engl J Med*. 1986;314:1001-5.
8. Livneh A, Zemer D, Langevitz P, Laor A, Sohar E, Pras M. Colchicine treatment of AA amyloidosis of familial Mediterranean fever. An analysis of factors affecting outcome. *Arthritis Rheum*. 1994;37:1804-11.
9. Zemer D, Livneh A, Langevitz P. Reversal of the nephrotic syndrome by colchicine in amyloidosis of familial Mediterranean fever. *Ann Intern Med*. 1992;116:426.
10. Soriano A, Verrecchia E, Afeltra A, Landolfi R, Manna R. IL-1 β biological treatment of familial Mediterranean fever. *Clin Rev Allergy Immunol*. 2013;45:117-30.
11. Gilmore JD, Hawkins PN. Pathophysiology and treatment of systemic amyloidosis. *Nat Rev Nephrol*. 2013;9:574-86.
12. Ben-Chetrit E, Ozdogan H. Non-response to colchicine in FMF: Definition, causes and suggested solutions. *Clin Exp Rheumatol*. 2008;26:S49-51.
13. Ozen S, Bilginer Y, Ayaz NA, Calguneri M. Anti-interleukin treatment for patients with familial Mediterranean fever resistant to colchicine. *J Rheumatol*. 2011;38:516-8.
14. Meinzer U, Quartier P, Alexandra JF, Hentgen V, Retornaz F, Konè-Paut I. Interleukin-1 targeting drugs in familial Mediterranean fever: A case-series and a review of the literature. *Semin Arthritis Rheum*. 2011;41:265-71.
15. Belkhir R, Moulouquet-Doleris L, Hachulla E, Prinseau J, Baglin A, Hanslik T. Treatment of familial Mediterranean fever with anakinra. *Ann Intern Med*. 2007;146:825-6.
16. Petropoulou AD, Robin M, Socié G, Galicier L. Transmission of familial Mediterranean fever mutation after bone marrow transplantation and successful treatment with anakinra. *Transplantation*. 2010;90:102-3.
17. Kuijk LM, Govers AM, Hofhuis WJ, Frenkel J. Effective treatment of a colchicine-resistant familial Mediterranean fever patient with anakinra. *Ann Rheum Dis*. 2007;66:1545-6.
18. Gattringer R, Lagler H, Gattringer KB, Knapp S, Burgmann H, Winkler S, et al. Anakinra in 2 adolescent female patients suffering from colchicine-resistant familial Mediterranean fever: Effective but risky. *Eur J Clin Invest*. 2007;37:912-4.
19. Roldan R, Ruiz AM, Miranda MD, Collantes E. Anakinra: New therapeutic approach in children with familial Mediterranean fever resistant to colchicine. *Joint Bone Spine*. 2008;75:504-5.
20. Calligaris L, Marchetti F, Tommasini A, Ventura A. The efficacy of anakinra in an adolescent with colchicine-resistant familial Mediterranean fever. *Eur J Pediatr*. 2008;167:695-6.
21. Mitroulis I, Papadopoulos VP, Kostantinidis T, Ritis K. Anakinra suppresses familial Mediterranean fever crises in a colchicine-resistant patient. *Neth J Med*. 2008;66:489-91.
22. Moser C, Pohl G, Haslinger I, Knapp S, Rowczenio D, Russel T, et al. Successful treatment of familial Mediterranean fever with anakinra and outcome after renal transplantation. *Nephrol Dial Transplant*. 2009;24:676-8.
23. Stankovic Stojanovic K, Delmas Y, Torres PU, Peltier J, Pelle G, Jéru I, et al. Dramatic beneficial effect of interleukin-1 inhibitor treatment in patients with familial Mediterranean fever complicated with amyloidosis and renal failure. *Nephrol Dial Transplant*. 2012;27:1898-901.
24. Verrecchia E, Marinaro A, Sicignano LL, Gioviale M, Soriano A, Landolfi R, et al. IL-1 β biological treatment of familial Mediterranean fever. En: 8th International Congress on Autoimmunity. 2012.
25. Chae JJ, Wood G, Masters SL, Richard K, Park G, Smith BJ, et al. The B30.2 domain of pyrin, the familial Mediterranean fever protein, interacts directly with caspase-1 to modulate IL-1 β production. *Prot Natl Acad Sci*. 2006;103:9982-98.
26. Hennig S, Bayegan K, Uffmann M, Thalhammer F, Winkler S. Pneumonia in a patient with familial Mediterranean fever successfully treated with anakinra—case report and review. *Rheumatol Int*. 2012;32:1801-4.
27. Alpaly N, Sumnu A, Çalışkan Y, Yazıcı H, Türkmen A, Gül A. Efficacy of anakinra treatment in a patient with colchicine-resistant familial Mediterranean fever. *Rheumatol Int*. 2012;32:3277-9.
28. Bilginer Y, Ayaz NA, Ozen S. Anti-IL-1 treatment for secondary amyloidosis in an adolescent with FMF and Behçet disease. *Clin Rheumatol*. 2010;29:209-10.
29. Cantini F, Niccoli L, Goletti D. Tuberculosis risk in patients treated with non-anti-tumor necrosis factor- α (TNF- α) targeted biologics and recently licensed TNF- α inhibitors: Data from clinical trials and national registries. *J Rheumatol Suppl*. 2014;91:56-64.