

Carta al Director

Fracaso renal agudo secundario a crisis de hipercalcemia muy severa por hiperparatiroidismo primario[☆]

Acute kidney failure secondary to very severe hypercalcaemia from primary hyperparathyroidism

Sr. Director:

La crisis hipercalcémica es una forma de presentación poco frecuente del hiperparatiroidismo primario. Solo existen pequeñas series de casos reportadas en la literatura^{1,2}. Se caracteriza por hipercalcemia severa, insuficiencia renal y alteración del estado de conciencia. Presentamos el caso de un paciente de 70 años, que ingresa por fracaso renal agudo desencadenado por una crisis de hipercalcemia en el contexto de un hiperparatiroidismo primario no conocido previamente. Se discute la conducta terapéutica y la evolución del paciente.

Caso clínico

Varón de 70 años de raza blanca, con antecedentes de hiperplasia prostática benigna, fibrilación auricular recurrente y hemitiroidectomía derecha por hiperplasia nodular, así como insuficiencia renal crónica no estudiada (creatinina basal 1,5 mg/dl).

Acude a Urgencias por clínica de tres meses de evolución de inestabilidad de la marcha y debilidad generalizada (ingreso previo en otro centro por estos síntomas). Al examen físico, el paciente está deshidratado, confuso, bradipsíquico y con temblor distal.

Los datos analíticos se resumen en la (tabla 1), destacando deterioro importante de la función renal, hipercalcemia

severa y elevación marcada de PTH (veinte veces sobre el valor de referencia del laboratorio). Se inicia sueroterapia, perfusión de furosemida y corticoides endovenosos, bifosfonatos y calcitonina. Debido a la severidad de la clínica neurológica, se indica simultáneamente terapia renal sustitutiva urgente mediante hemodiálisis con baja concentración de calcio en el dializado. Presenta mejoría clínica transitoria, pero debido a persistencia del fracaso renal y a rebote de la hipercalcemia (aumento de calcemia > 2 mg/dl 24 horas post-hemodiálisis), requiere continuar con sesiones diarias.

Tabla 1 – Datos analíticos basales y evolutivos

Parámetros analíticos	Ingreso	Post-operatorio inmediato	9 meses post-cirugía
Calcio corregido (mg/dl)	21,4	9,7	8,5
Fósforo (mg/dl)	5,7	5,3	4,4
PTH (pmol/l)	199,1	0,8	2,6
Calcidiol (ng/ml)	13,1		21,9
Creatinina (mg/dl)	7,5	5,7	2,7
Urea (mg/dl)	213	83	87
MDRD (ml/min/1,73 m ²)	7,7	10,5	24,5

[☆] Los resultados de este trabajo se presentaron en: Renal failure secondary to giant parathyroid adenoma-induced hypercalcemic crisis. 6th Biennial Congress the European Society of Endocrine Surgery (ESES) May 2014.

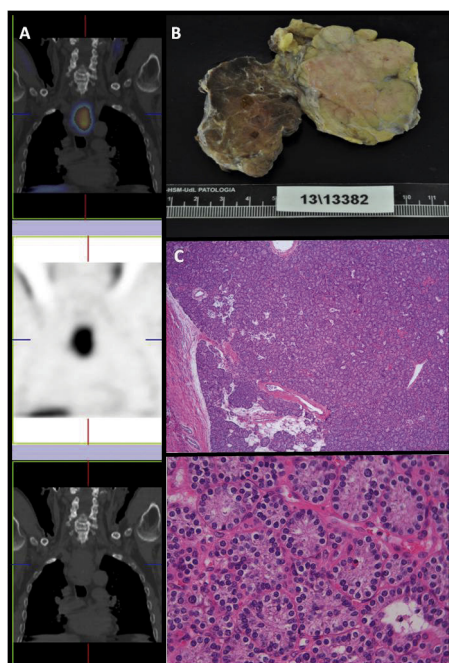


Figura 1 – Glándula paratiroides. A. Gammagrafía de paratiroides con ^{99m}Tc -sestamibi. B. Pieza quirúrgica. C. Histología del adenoma paratiroideo.

Como parte del estudio etiológico, se descartan procesos mieloproliferativos y otras neoplasias (no componente monoclonal en proteinograma, proteinuria de Bence-Jones negativa), patología infecciosa (serologías negativas) y enfermedades autoinmunes. Ecografía urinaria con riñones de tamaño normal y adecuada diferenciación cortico-medular. La TAC toraco-abdominal informa de masa retroesofágica de $5,6 \times 3,2 \times 6,8$ cm, sospechosa de tumor paratiroideo, y la imagen se confirma mediante gammagrafía paratiroidea (fig. 1A), además de nódulos hipodensos suprarrenales bilaterales: derecho 27×18 mm e izquierdo de 15×11 mm.

Con estos hallazgos se consulta con Endocrinología que descarta feocromocitoma (catecolaminas y metanefrinas en orina negativas). En sesión conjunta con Cirugía General se decide manejo quirúrgico, resecaando tumor paratiroideo de 8 cm (fig. 1B). La Anatomía Patológica informa de adenoma paratiroideo sin invasión capsular o vascular (fig. 1C).

En el post-operatorio inmediato se produce “síndrome de hueso hambriento”, por lo que el paciente requiere suplemento endovenoso y oral de calcio por hipocalcemia severa, y sesiones interdiarias de hemodiálisis hasta nueve días después de la cirugía.

Nueve meses después, el paciente está asintomático, con calcemia en rango sin necesidad de suplementos, y con recuperación parcial de la función renal (creatinina 2,7 mg/dl, fig. 2). Es de destacar que la función renal persiste alterada un año tras la cirugía, a pesar de la normalización de la calcemia.

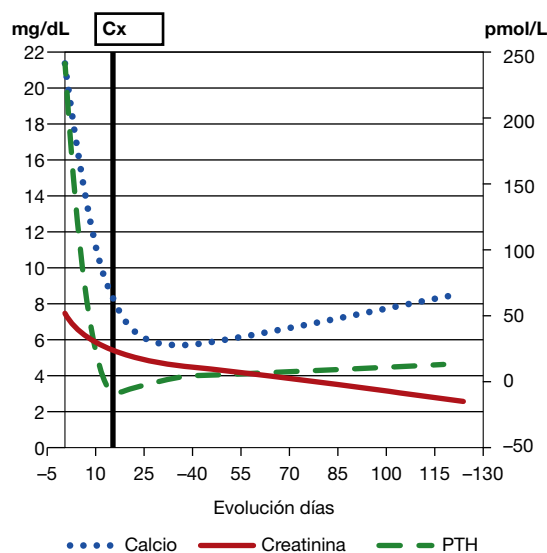


Figura 2 – Evolución de calcemia y función renal.

La gran mayoría de adenomas paratiroides son asintomáticos, y solo un pequeño porcentaje debutan con hipercalcemia severa y fracaso renal que requiera terapia renal sustitutiva^{3,4}. Una reciente y exhaustiva revisión bibliográfica permite identificar solo 17 casos de hipercalcemia > 20 mg/dL, con una mortalidad del 60%⁵. Solo hay tres casos reportados con calcemia > 30 mg/dL⁶⁻⁸.

Los aspectos más relevantes de este caso clínico son:

- El debut como hipercalcemia severa de un adenoma paratiroideo.
- El fracaso renal secundario a la crisis de hipercalcemia que requiere terapia renal sustitutiva y que solo recupera parcialmente tras a corregir la causa de hipercalcemia.
- El gran tamaño del tumor paratiroideo con ausencia de malignidad en la histología.

Conflicto de intereses

Los autores declaran no tener ningún conflicto de intereses.

BIBLIOGRAFÍA

1. Gómez A, García M, Barrios B, Gutiérrez MT, Gómez J, Expósito A, et al. Hiperparatiroidismo primario y crisis hipercalcémica aguda tóxica. *Cir Esp*. 2012;90:660-6.
2. Cannon J, Lew JI, Solórzano GC. Parathyroidectomy for hypercalcemic crisis: 40 years experience and long-term outcomes. *Surgery*. 2010;148:807-13.
3. Ntaios G, Savopoulos C, Chatziniolaou A, Kaiafa G, Hatzitolios A, Karamitsos D. Parathyroid crisis as first manifestation of primary hyperparathyroidism. *Eur J Intern Med*. 2007;18:551-2.
4. Georges CG, Guthoff M, Wehrmann M, Teichmann R, Gröne E, Artunc F, et al. Hypercalcaemic crisis and acute renal failure

- due to primary hyperparathyroidism. *Dtsch Med Wochenschr.* 2008;133(Suppl 0):F3.
5. Gurrado A, Piccinni G, Lissidini G, Di Fronzo P, Vittore F, Testini M. Hypercalcaemic crisis due to primary hyperparathyroidism - a systematic literature review and case report. *Endokrynol Pol.* 2012;63:494-502.
 6. Derbyshire RC, Angle RM. Acute hyperparathyroidism: case report. *Am Surg.* 1960;26:166-70.
 7. Gardner RJ, Koppel DM. Hyperparathyroid crisis. *Arch Surg.* 1969;98:674-6.
 8. Keeling CA, Abrahamson MJ, Harloe DG. Fatal hyperparathyroid crisis. *Postgrad Med J.* 1987;63:111-2.

**Andrea Chacón¹, Ana Vilar¹, David Arroyo¹,
Felipe Sarró¹, Lourdes Craver¹, Susana Ros²,
Carolina López³, Alex Castillo⁴, Xavier Matías-Guiu⁴,
Elvira Fernández-Giráldez¹**

¹ Nefrología. Hospital Arnau de Vilanova. Lleida (España)

² Cirugía General y del Aparato Digestivo. Hospital Arnau de Vilanova.
Lleida (España)

³ Endocrinología. Hospital Arnau de Vilanova. Lleida (España)

⁴ Anatomía Patológica. Hospital Arnau de Vilanova. Lleida (España)

* Autor para correspondencia.

Correo electrónico: mytleya@gmail.com (A. Chacón).