

Diagnóstico convencional y genético en la poliquistosis renal autosómica dominante (PQRAD). Implicaciones sobre el consejo genético

S. Aguado

Servicio de Nefrología. Hospital Central de Asturias. Oviedo.

Introducción

La PQRAD es una de las enfermedades hereditarias más frecuentes, descrita en todos los grupos étnicos y con una incidencia estimada en la población europea del 1:1.000¹, similar a la descrita en EE.UU. Es por ello la enfermedad genética más cara, responsable de un 5-10 % de las necesidades de diálisis y trasplante renal, lo que en los países de la Comunidad Económica Europea se traduce en un gasto de unos 4 billones de ECUs anuales².

Desde la descripción inicial de Dalgaard en 1957³, antes de la disponibilidad de tratamiento antibiótico y antihipertensivo, hasta la aplicación de las técnicas de diagnóstico genético⁴, se han hecho sustanciales avances en los campos diagnóstico y terapéutico, lo que se ha ido traduciendo en una progresiva mejoría de la supervivencia de los pacientes⁵.

Dado que la aparición de los caracteres fenotípicos se atrasa muchas veces hasta períodos tan avanzados de la vida como la tercera o cuarta décadas, el diagnóstico puede ser difícil y las consecuencias de tranquilizar falsamente a un paciente sobre la ausencia del gen pueden ser de naturaleza traumática.

La finalidad de este artículo es revisar la problemática que plantea actualmente el diagnóstico de la enfermedad a la luz de las nuevas herramientas de diagnóstico genético.

Diagnóstico clínico de la PQRAD

En general, el diagnóstico clínico de PQRAD se basa en el hallazgo ecográfico de incontables quistes renales bilaterales en un paciente que ha heredado la enfermedad con carácter autosómico dominante y en el que se han descartado otras enfermedades quísticas renales.

El cuadro clínico avanzado, clásicamente descrito en la monografía de Dalgaard³, se manifiesta por una serie de síntomas multisistémicos en los que predominan los de origen renal. Así, diversos pacientes, en función de su diferente carga genética y factores ambientales, presentarán distintas manifestaciones, entre las que se señalan como más frecuentes: dolor abdominal, hematuria, cefalea, náuseas, hipertensión, cólicos renales, insuficiencia renal, infecciones de vías urinarias, quistes hepáticos, valvulopatía mitral, divertículos de colon, hernia hinguinal, etc.

No obstante, el diagnóstico clínico puede ofrecer diversos problemas. Así, por ejemplo, debido al alto porcentaje de casos que transcurren de forma asintomática, es llamativa la ausencia de antecedentes familiares, lo que en algunas series llega a ocurrir hasta en un 50 % de los casos⁵. Otra de las manifestaciones de esta frecuente falta de expresividad clínica viene dada por el hallazgo fortuito de PQRAD en los estudios necrópsicos⁶.

Por otra parte, además de que la enfermedad transcurre muchas veces de forma asintomática, en las fases tempranas de la enfermedad los hallazgos clínicos son con frecuencia inexistentes o inespecíficos, de manera que no nos permiten distinguir los miembros afectados de los no afectados. Así ocurre, por ejemplo, con la hipertensión arterial, que puede darse tanto en portadores del gen como en sujetos sin PQRAD. Otras manifestaciones, como los brotes de hematuria, la insuficiencia renal y la nefromegalia palpable, se dan cuando ya hay ostensibles cambios ecográficos y la enfermedad ya está muy avanzada en su desarrollo.

Correspondencia: Dr. S. Aguado.
Servicio de Nefrología.
Hospital Covadonga.
Calle C. Villamil, s/n.
33006 Oviedo.

Utilidad diagnóstica de las técnicas radiográficas

El método diagnóstico de elección por su elevada sensibilidad para la detección de quistes es la ecografía, capaz de detectar quistes renales de 2 mm de diámetro. El que no se precise contraste ni se someta al paciente a radiación son otras dos ventajas añadidas, de gran importancia en el campo de la PQRAD, donde el *screening* familiar debe realizarse en numerosas ocasiones en niños y mujeres embarazadas. La urografía intravenosa, utilizada anteriormente como técnica de *screening* radiológico, perdió hace años este papel, debido a su baja sensibilidad con respecto a la ecografía. En los casos en que la ecografía sea inconcluyente, la resonancia magnética o la tomografía computarizada con o sin contraste pueden constituir un método diagnóstico alternativo⁷.

La utilidad de los métodos de imagen está limitada, sin embargo, por la naturaleza misma de la enfermedad. Aunque la PQRAD dé comienzo con la concepción y en las primeras semanas de la vida fetal ya se hayan podido producir múltiples dilataciones tubulares en algunas nefronas⁸, éstas no suelen ser visibles más que al microscopio de luz. Los primeros quistes no son generalmente demostrables ecográficamente hasta las primeras décadas de la vida. Así, mientras que en los niños < 10 años sólo se demuestran quistes en un 22 % de los casos, en los pacientes de 20 a 30 años de edad este porcentaje sube al 86 %⁹.

Los casos de PQRAD que afectan a niños deben distinguirse de la poliquistosis renal autosómica recesiva¹⁰⁻¹², enfermedad clínica y genéticamente distinta¹³, en que los pacientes afectados fallecen generalmente en la infancia por afectación hepática.

Insuficiencia de los métodos de diagnóstico ecográfico en el consejo genético

Mientras no pueda realizarse terapia genética, ya aplicada por otra parte en algunos campos de la medicina clínica desde hace diez años con buenos resultados médicos y buena aceptación social¹⁴, la mejor opción que tenemos para prevenir la PQRAD es el consejo genético. Para su realización, veremos que la ecografía es insuficiente si se emplea como único método diagnóstico.

Basándonos en una revisión realizada por nuestra unidad sobre la correlación de los datos clínicos y genéticos de PQRAD¹⁵, hemos estudiado la edad en que se hubiera hecho el diagnóstico de PQRAD si éste se hubiera basado exclusivamente en métodos

ecográficos, sin recurrirse a los estudios de ligamiento genético.

Debido al rutinario examen familiar que se practicó en cada miembro en riesgo una vez detectado el primer miembro afecto de la familia, la mayoría de los pacientes se diagnosticaron por consejo médico antes de la aparición de síntomas (fig. 1). A pesar de que el diagnóstico ecográfico es completamente aceptable desde el punto de vista clínico, ya que puede hacerse antes de la aparición de ninguna complicación secundaria, cuando estos datos se analizan desde el punto de vista del consejo genético aparece un cuadro completamente diferente. Así, la conocida incidencia de falsos negativos de la ecografía en el diagnóstico de portadores genéticos jóvenes⁹ se tradujo finalmente en unas edades de diagnóstico ecográfico inaceptablemente avanzadas para la realización del consejo genético (fig. 2). Obviamente, las posibilidades de actuación preventiva estarán todavía más limitadas en aquellas unidades en las que todavía no se realiza *screening* familiar a los miembros en riesgo de cada familia afectada¹⁶.

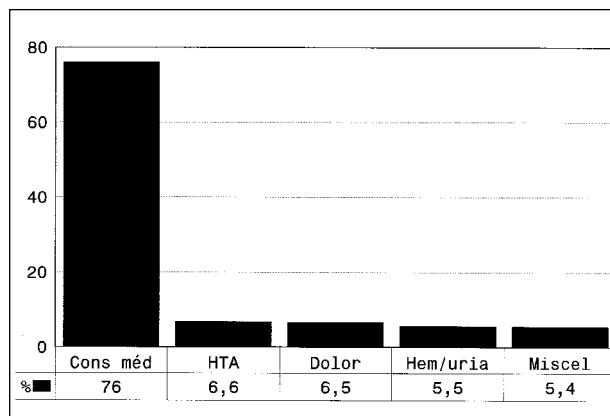


Fig 1.—Causa de diagnóstico en los pacientes con PQRAD. La mayoría de los pacientes se diagnostican por consejo médico, antes de la aparición de síntomas clínicos. Cons. méd.: consejo médico (*screening* familiar); HTA: hipertensión arterial; Dolor: secundario a la PARAD; Hem/uria: hematuria; Miscel: miscelánea.

Veremos a continuación que los análisis de ligamiento genético nos permiten detectar la presencia del gen mutante causal de la PQRAD de manera independiente de la edad y características fenotípicas del paciente. Estos estudios nos permitirán salvar, en aquellas familias que sean genéticamente informativas, las insuficiencias diagnósticas de la ecografía.

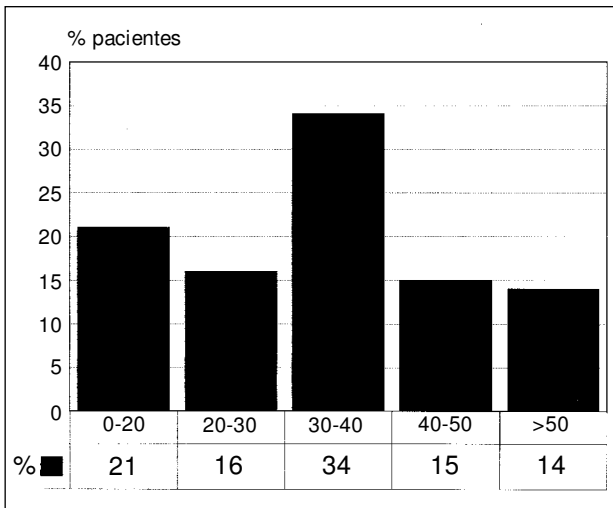


Fig 2.—Edad media en que se diagnostican mediante ecografía los pacientes con PQRAD en las diferentes décadas de la vida.

Análisis de ligamiento y marcadores genéticos

Mediante el análisis de ligamiento sabemos que la mayoría (86 %) de los casos de PQRAD están causados por el gen ADPKD1¹⁷, localizado en el brazo corto del cromosoma 16, mientras que la PQRAD producida por el gen localizado en el cromosoma 4¹⁸ ocasionaría una forma de PQRAD más benigna¹⁹.

La reciente localización del gen ADPKD1²⁰, responsable de la mayoría de los casos de la enfermedad, nos permite abrigar esperanzas de una pronta y completa comprensión de las bases patogénica y molecular de la enfermedad, lo que probablemente se traduzca en la adquisición de unas bases más racionales para el tratamiento de la enfermedad.

Años antes de la localización del gen, la descripción en 1985 por Reeders y cols.⁴ de la existencia de sondas de DNA ligadas a la transmisión de la enfermedad ya nos permitía identificar a los portadores del gen. Debido a que dichos estudios de ligamiento deben aislar el haplotipo cromosómico que a través de las generaciones se transmite en cada familia ligado a la herencia de la PQRAD, para que una familia sea susceptible de ser considerada como genéticamente informativa debe tener un mínimo de 6 miembros en riesgo, de los que al menos dos deben cumplir los criterios clásicos de enfermedad. La fiabilidad de estos estudios de ligamiento aumentó a cifras > 99 % cuando mediante el empleo de múltiples marcadores, flanqueantes a ambos lados del gen²¹, se pudo descartar la presencia de recombinaciones.

Aunque las restricciones derivadas de la necesidad de estudiar a diversos miembros de la familia persisten en el momento actual, los avances en el campo

diagnóstico se siguen produciendo con gran velocidad.

Así, la reciente descripción de los microsatélites de DNA²² ha constituido otra notable mejora diagnóstica, ya que por su ubicación más próxima al gen disminuyen las posibilidades de recombinación y, por tanto, de diagnósticos falsos. Por otra parte, al estar basados en la tecnología de la reacción en cadena de la polimerasa, permiten restringir el tiempo de estudio a menos de ocho horas, contra las aproximadamente dos semanas que requería la técnica previa basada en los fragmentos de restricción de longitud polimórfica. Asimismo, el que ya no se precise emplear material radiactivo simplifica notablemente el utillaje del laboratorio.

En resumen, los avances producidos en el campo de la genética molecular nos permiten distinguir dos variedades de PQRAD de diferente significado pronóstico, así como la identificación de los portadores genéticos en fases previas a la aparición de quistes renales, incluso intraútero. Aparte de la relevancia de estos métodos para una mejor prevención de la enfermedad, la reciente localización del gen ADPKD1 nos anuncia una futura modificación de las bases terapéuticas de esta enfermedad.

Bibliografía

1. Peters DJM y Sandkuijl LA: Genetic heterogeneity of Polycystic Kidney Disease in Europe. En: Breuning MH, Devoto M, Romeo G, eds. *Polycystic Kidney Disease. Contrib Nephrol.* Basel, Karger, 97:128-139, 1992.
2. Breuning MH: Introduction. En: Breuning MH, Devoto M, Romeo G, eds. *Polycystic Kidney Disease. Contrib Nephrol.* Basel Karger, vol 97, pp. 1-6, 1992.
3. Dalgaard OZ: Bilateral polycystic disease of the kidneys: A follow up of 284 patients and their families. *Acta Med Scand* 158:326-329, 1957.
4. Reeders ST, Breuning MH, Davies ET y cols.: A highly polymorphic DNA marker linked to adult polycystic kidney disease on chromosome 16. *Nature* 317:342, 1985.
5. Iglesias CG, Torres VE, Offord KP, Holley KE, Beard CM y Kurland LT: Epidemiology of adult polycystic kidney disease, Olmsted County, Minnesota: 1935-1980. *Am J Kidney Dis* 2:630-639, 1983.
6. Torres VE, Holley KE y Offord KP: General features of autosomal dominant polycystic kidney disease. En Grantham JJ, Gardner KD (eds.): *Problems in diagnosis and management of polycystic kidney disease.* Kansas City, MO, Polycystic Kidney Research Foundation, 1985, pp. 49-67.
7. Bennet WM: Diagnostic considerations in autosomal dominant polycystic kidney disease. *Sem Nephrol* 10:552-555, 1990.
8. Reeders ST, Gal A, Propping P, Waldherr R, Davies KE, Zerres K, Hogenkamp T, Schmidt W, Dolata MM y Weatherall DJ: Prenatal diagnosis of autosomal dominant polycystic kidney disease with a DNA probe. *Lancet* 2:6, 1986.
9. Bear JS, McManamon P y Morgan J: Age of clinical onset and ultrasonographic detection of adult polycystic kidney disease: Data for genetic counselling. *Am J Med Genet* 18:45-53, 1984.

S. AGUADO

10. Wolf GB, Rosenfield AT, Taylor KJW, Rosenfield N, Gottlieb S y Hsia YE: Presymptomatic diagnosis of adult onset polycystic kidney disease by ultrasonography. *Clinical Genetics* 14:1-7, 1978.
11. Stickler GB y Kelalis AP: Polycystic kidney disease recognition of the «adult form» (autosomal dominant) in infancy. *May Clin Proc* 50:475-481, 1975.
12. Sedman A, Bell P, Manco-Johnson M, Scriver R, Warady BA, Heard EO, Butler-Simon N y Gabow P: Autosomal dominant polycystic kidney disease in childhood: A longitudinal study. *Kidney International* 31:1000-1005, 1987.
13. Zerres K, Mucher G, Bachner L, Deschennes G, Eggemann T, Käärinäinen H, Knapp M, Lennert M, Misselwitz J, Von Muhlendahl KE, Neumann HPH, Pirson Y, Rudnik-Schöneborn S, Steinbicker V, Wirth B y Sharer K: Mapping of the gene for autosomal recessive polycystic kidney disease to chromosome 6p21-cen. *Nature Genet* 7:429-432, 1994.
14. Marwick C: As number of trials increases, Gene Therapy begins to look promising for medicine's future. *JAMA* 267:2853-2854, 1992.
15. Coto E, Aguado S, Alvarez J, Menéndez MJ y López Larrea C: Genetic and clinical studies in autosomal dominant polycystic kidney disease type 1 (ADPKD1). *J Med Genet* 29:243-246, 1992.
16. Ravine D, Walker RG, Gibson RN, Sheffield LJ, Kincaid-Smith P y Danks DM: Treatable complications in misdiagnosed cases of autosomal dominant polycystic kidney disease. *Lancet* 337:127-129, 1991.
17. Peters DJM y Sandkuijl LA: Genetic heterogeneity of Polycystic Kidney Disease in Europe. En: Breuning MH, Devoto M, Romeo G. (eds.). *Kidney Disease. Contrib Nephrol.* Basel, Karger, vol. 97, pp. 128-139, 1992.
18. Peters DJM, Spruit L, Saris JJ, Sandkuijl LA, Fossdal R, Boersma J, Van Eijk R, Norby S, Constantinou-Deltas CD, Pierides A, Brissenden JE, Frants RR, Van Ommen JB y Breuning MH: Chromosome 4 localization of a second gene for autosomal dominant polycystic kidney disease. *Nature Genet* 5:359-362, 1993.
19. Parfrey PS, Bear JC, Morgan J, Cramer BC, McManamon PJ, Gault MH, Churchill DN, Sing M, Hewitt R, Somlo S y Reeders ST: The diagnosis and prognosis of autosomal dominant polycystic kidney disease. *N Eng J Med* 323:1085-1090, 1990.
20. The European Polycystic Kidney Disease Consortium: The Polycystic Kidney Disease 1 Gene Encodes a 14 kb Transcript and Lies within a Duplicated Region on Chromosome 16. *Cell* 77:881-894, 1994.
21. Breuning MH, Reeders ST, Brunner H, Saris JJ, Van Ommen GJB, Reeders ST, Ijdo JW, Verwest A y Pearson PL: Improved early diagnosis of adult polycystic kidney disease with flanking DNA markers. *Lancet* 2:1359-1361, 1987.
22. Harris PC, Thomas S, Ratcliffe PJ, Breuning MH, Coto E y López-Larrea C: Rapid genetic analysis of families with polycystic kidney disease 1 by means of a microsatellite marker. *Lancet* 338:1484-1487, 1991.