



## Recidiva de vasculitis en trasplante renal tratada con rituximab

A. Sastre, M. Baños, M. Seco\* y E. Gómez Huertas

Servicio de Neurología. Servicio de Anatomía Patológica\*. Hospital Universitario Central de Asturias.

Sr. Director:

Algunas enfermedades renales en el trasplante tienen una alta tasa de recidiva<sup>1</sup>. En 1999, Nahman y cols. cifran en 17,3% el porcentaje de recurrencia de las vasculitis ANCA+<sup>2</sup>. La recidiva se ha asociado con una peor supervivencia y un aumento del riesgo de pérdida del injerto renal<sup>3</sup>.

El tratamiento de la recidiva de las vasculitis consiste en 6-metilprednisolona y ciclofosfamida<sup>4</sup>. Se describe el caso de un paciente con trasplante renal de cadáver que presentó una recidiva de vasculitis ANCA positiva y fue tratado con rituximab con buena evolución.

Se trata de un varón de 38 años remitido en enero de 2002 por proteinuria y microhematuria. Tenía una creatinina sérica de 1,6 mg/dl. Destacaban p-ANCAs positivos, a título 1/160. Se realizó biopsia renal informada como glomeruloesclerosis segmentaria focal. Recibió tratamiento con enalapril, furosemida y aspirina. En octubre de 2002, se produjo aumento de la proteinuria y deterioro progresivo de la función renal, recibiendo tratamiento con ciclofosfamida (1,5 mg/kg/día) y corticoides (1 mg/kg/día), a pesar de lo cual, en octubre de 2003 inició programa de hemodiálisis periódica. El 3 de abril de 2005 recibió trasplante renal. La inmunosupresión inicial consistió en prednisona, tacrolimus y micofenolato mofetil. En el post-operatorio se realizó por anuria biopsia renal que mostraba un rechazo agudo II-A de Banff-97. Se trató con 5 bolus de 500 mg de 6-metil prednisolona. Recibió el alta a los 24 días del trasplante con creatinina de 3,72 mg/dl, proteinuria 1,13 g/24 h y sedimento irrelevante. Posteriormente se produjo un aumento progresivo de la creatinina que llegó hasta 4,21 mg/dl y un aumento de la proteinuria (rango nefrótico) y microhematuria persistente. Tenía p-ANCAs positivos a

título 1/80, con actividad antimieloperoxidasa (20-42 U/ml, normal < 3). El 3-6-2005 se realizó biopsia del injerto informada como glomerulonefritis proliferativa extracapilar, compatible con recidiva de vasculitis necrotizante focal y segmentaria (fig. 1). Se trató con 2 bolos de 1.000 mg y uno de 500 mg de 6-metil-prednisolona, que se suspendieron por intolerancia gástrica, y con ciclofosfamida oral a dosis de 2 mg/kg. También se realizaron 5 sesiones de plasmaféresis. El paciente presentó leucopenia grave por lo que se disminuyó la dosis de ciclofosfamida hasta 0,5 mg/kg. Ante el empeoramiento de la función renal se administró un bolo de 500 mg de Rituximab el 17-8-05.

El rituximab es un anticuerpo monoclonal que se une específicamente al antígeno de superficie CD20 de los linfocitos B. Ha sido utilizado en el tratamiento del rechazo agudo humoral en trasplantados, en la desensibilización pretrasplante<sup>5-7</sup>, y en multitud de enfermedades autoinmunes refractarias o con importantes efectos secundarios a los tratamientos convencionales<sup>8-21</sup>. Pero en nuestro conocimiento no se ha empleado en el tratamiento de la recidiva de la vasculitis en trasplantados.

A partir de entonces se observó una mejoría de la función renal y de la proteinuria. A fecha actual, el paciente está asintomático, con cifras de creatinina

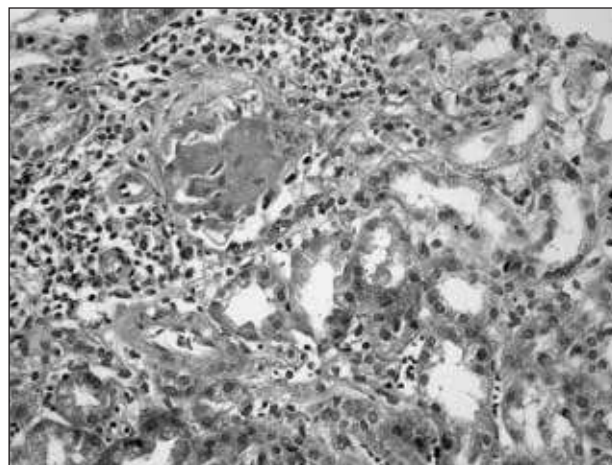


Fig. 1.—Infiltración segmentaria y focal necrotizante.

**Correspondencia:** Aránzazu Sastre López  
Servicio de Nefrología  
Hospital Universitario Central de Asturias  
Avda. Fernández Ladreda, 30  
24005 León. España  
E-mail: aranchasastre@hotmail.com

sérica de 1,98 mg/dl, proteinuria de 0,64 g/24 horas y sedimento con 6-10 hematíes/campo.

## BIBLIOGRAFÍA

1. Ohmacht CH, Klein V, Burg M: Recurrent immunoglobulin A nephropathy after renal transplantation. *Transplantation* 64 (10): 1493-6, 1997.
2. Nachman PH, Segelmark M, Wstman K y cols.: Recurrent ANCA-associated small vessel vasculitis after transplantation: a pooled analysis. *Kidney Int* 56 (4): 1544-1550, 1999.
3. Hariharan S, Adams MB, Brennan DC, Davis CL, First MR, Johnson CP y cols.: Recurrent and de novo glomerular disease after renal transplantation: a report from Renal Allograft Disease Registry (RADR). *Transplantation* 68 (15): 635-641, 1999.
4. Cohen BA, Clark WF: Pauci-immune renal vasculitis: natural history, prognostic factors, and impact therapy. *Am J Kid Dis* 36 (5): 914-924, 2000.
5. Usuda, Fujimori K, Koyamada N, Fukumori T y cols.: Successful use of anti-CD20 monoclonal antibody (rituximab) for ABO-incompatible living-related liver transplantation. *Transplantation* 79 (1): 12-6, 2005.
6. Baran DA, Lubitz S, Alvi S y cols.: Refractory humoral cardiac allograft rejection successfully treated with a single dose of rituximab. *Transplant Proc* 36 (10): 3164-6, 2004.
7. Becker Yt, Becker BN, Pirsch JD, Sollinger HW: Rituximab as treatment for refractory kidney transplant rejection. *Am J Transplant* 4 (6): 996-1001, 2004.
8. Looney RJ, Anolik JH, Sanz I: B cells as therapeutic targets for rheumatic diseases. *Curr Opin Rheumatol* 16 (3): 180-5, 2004.
9. Jiménez-Gonzalo FJ, Ríos-Herranz E, García-Donas G: Aplasia pura de serie roja asociada a leucemia linfocítica crónica con respuesta favorable a rituximab. *Med Clin (Barc)* 19: 125 (18): 717, 2005.
10. Sansonno D, Valli de R, Lauletta G, Tucci, FA, Bolochi M, Dammacco F: Monoclonal antibody treatment of mixed cryoglobulinemia resistant to interferon alfa with an anti CD20. *Blood* 101 (10): 3818-3826, 2003.
11. Zaja F, De Vita S, Mazzaro C, Sacco S, Damiani D, De Marchi G, Michelutti A, Bacharani M, Fanin R, Ferraccioli G: Efficacy and safety of rituximab in type II mixed cryoglobulinemia. *Blood* 101 (10): 3827-3834, 2003.
12. Cate R, Smiers F, Bredius M, Lankester A, Suijlekom-Smit L, Huizinga T y cols.: Anti-CD20 monoclonal antibody (rituximab) for refractory autoimmune thrombocytopenia in a girl with systemic lupus erythematosus. *Rheumatol* 43 (2): 244, 2004.
13. Perrotta S, Locatelli F, La Manna, Cennamo L, De Stefano P, Nobili Bruno: Anti-CD20 monoclonal antibody (rituximab) for life-threatening autoimmune haemolytic anaemia in a patient with systemic lupus erythematosus. *Br J Haematol* 116 (82): 465-7, 2002.
14. Hainsworth J: Safety of rituximab in the treatment of B cell malignancies: implications for rheumatoid arthritis. *Arthritis Res Ther* 5 (Supl. 4): S12-6, 2003.
15. Barquero-Romero J, García D, Pérez M. Anemia hemolítica autoinmune asociada a artritis reumatoide. *Med Clin (Barc.)* 124 (13): 517-8, 2005.
16. Ahmed AR, Spigelman Z, Cavacini LA, Posner Mr. Treatment of Pemphigus Vulgaris with Rituximab and Intravenous Immune Globulin. *N Engl J Med* 355 (17): 1772-1779, 2006.
17. Pitarch G, Sánchez-Carazo JL, Pardo J, Torrijos A, Roche E, Fortea JM: Tratamiento de penfigo vulgar grave resistente con rituximab. *Actas Dermosifiliogr* 97 (1): 48-51, 2006.
18. Ojeda-Urbe M, Brunot A, Issler M: Asociación rituximab-vindesina en el tratamiento de un caso de púrpura trombocitopenia adquirida idiopática refractario. *Rev Med Chil* 133 (11): 1349-54, 2005.
19. Eriksson P: Nine patients with anti-neutrophil cytoplasmic antibody-positive vasculitis successfully treated with rituximab. *J Intern Med* 257 (6): 540-8, 2005.
20. Ferraro AJ, Day CJ, Drayson MT, Savage CO: Effective therapeutic use of rituximab in refractory Wegener's granulomatosis. *Nephrol Dial Transplant* 20 (6): 1264, 2005.
21. Gottenberg JE, Guillevin L, Lambotte O, Combe B, Allanore Y, Cantagrel A, Larroche C, Soubrier M, Bouillet L, Dougados M, Fain O, Farge D, Kyndt X, Lortholary O, Masson C, Moura B, Remy P, Thomas T, Wendling D, Anaya JM, Sibilia J, Mariette X: Tolerance and short term efficacy of rituximab in 43 patients with systemic autoimmune diseases. Club Rheumatismes et Inflammation (CRI). *Ann Rheum Dis* 64 (6): 913-20, 2005.